UNIVERSIDADE FEDERAL DE GOIÁS
ESCOLA DE VETERINÁRIA
PROGRAMA DE PÓS-GRADUAÇÃO EM CIÊNCIA ANIMAL

FILME À BASE DE QUITOSANA NA PREVENÇÃO DE ADERÊNCIAS PERITONIAIS EM COELHOS

YGOR ROBERTO DE CARVALHO
Orientadora: Prof.ª Drª Neusa Margarida Paulo

GOIÂNIA
2009

YGOR ROBERTO DE CARVALHO

FILME À BASE DE QUITOSANA NA PREVENÇÃO DE ADERÊNCIAS PERITONIAIS EM COELHOS

Dissertação apresentada junto ao Programa de Pós-Graduação em Ciência Animal da Escola de Veterinária da Universidade Federal de Goiás para obtenção do título de Mestre em Ciência Animal.
Nível: Mestrado

Área de Concentração:
Patologia, Clínica e Cirurgia Animal

Linha de pesquisa:
Técnicas Cirúrgicas e Anestésicas,
Patologia Clínica Cirúrgica e Cirurgia experimental

Orientadora:
Prof.ª Dr.ª Neusa Margarida Paulo

Comitê de Orientação:
Prof. Dr. André Lacerda de Abreu Oliveira
Prof.ª Drª. Veridiana Maria Brianezi Dignani de Moura

GOIÂNIA
2009

YGOR ROBERTO DE CARVALHO

Dissertação defendida e aprovada em ___ de _____de _____, pela seguinte Banca Examinadora:

Prof[a]. Dr[a]. Neusa Margarida Paulo – Universidade Federal de Goiás
Presidente da Banca

Prof. Dr. Renato Miranda de Melo

Prof. Dr. Ney Luis Pippi

Dedico a todos que entendem que aquele animal empenhado nas pesquisas científicas não é apenas um dos componentes de “material e métodos”, mas uma das inúmeras obras de Deus e, portanto digna de respeito, admiração e consideração.

AGRADECIMENTOS

A Deus por ser meu castelo forte e à Sua palavra por ser lâmpada para meus pés e luz para meus caminhos;

A toda família e minha noiva Rosângela pelas orações e todo o apoio oferecido;

À minha orientadora, comitê de orientação e todos os professores pela sabedoria, e paciência com meus erros;

A todos os amigos, colegas veterinários, alunos e funcionários da Escola de Veterinária por estarem ao meu lado nos momentos de maior labor;

À Universidade Federal de Goiás e a Escola de Veterinária pela oportunidade de aprendizado com qualidade sem mensalidades;

Ao CNPq pelo auxílio financeiro com a valiosa bolsa de estudos;

Às empresas fomentadoras deste projeto: Halex-Istar, Bioagri; e Guabi.

Meu reconhecimento e muito obrigado.

“Com muita sabedoria, estudando muito, pensando muito, procurando compreender tudo e todos, um homem consegue, depois de mais ou menos quarenta anos de vida, aprender a ficar calado.

Millôr Fernandes"

SUMÁRIO

1. INTRODUÇÃO 1
2. REVISÃO DE LITERATURA 2
3. MATERIAL E MÉTODOS 8
3.1 Fonte do filme à base de quitosana 8
3.2 Desenvolvimento experimental 8
4. RESULTADOS 11
4.1 Avaliação macroscópica da cavidade abdominal 11
4.2 Avaliação microscópica do sítio cirúrgico intestinal 15
Subgrupos C7 e T7 15
Subgrupos C14 e T14 16
Subgrupos C21 e T21 17
4.3 Hematimetria 18
5. DISCUSSÃO 19
6. CONCLUSÕES 24
7. REFERÊNCIAS 25

LISTA DE FIGURAS

FIGURA 1 – Aderências fibrinosas na cavidade abdominal de coelhos.. 11
FIGURA 2 – Tipos de aderências peritoniais formadas em coelhos submetidos à enterotomia. 13
FIGURA 3 – Formação de material caseoso entre o filme à base de quitosana e o sítio cicúrgico intestinal. 14
FIGURA 4 – Concentração de fibroblastos e angiogênese no sítio cirúrgico intestinal. ... 15
FIGURA 5 – Focos de necrose no sítio cirúrgico intestinal onde foi aplicado o filme à base de quitosana.. 16
FIGURA 6 – Concentração de heterófilos em sítio cirúrgico intestinal de coelhos.. 17
FIGURA 7 – Concentração de células mononucleares em sítio cirúrgico intestinal de coelhos. 17

LISTA DE ABREVIATURAS

AH – Ácido hialurônico

AINES – Antiinflamatórios não esteroidais

DMSO – Dimetilsulfóxido

EGF – Epidermal Growth Factor

FGF – Fibroblast Growth Factor

IL-1 – Interleucina 1

PDGF – Platelets-derived Growth Factor

PMN – Polimorfonucleares

SID – simel in die (uma vez ao dia)

TGF – Tumoral Growth Factor

tPA – Ativador do plasminogênio tecidual recombinante

RESUMO

Aderências abdominais ou peritoniais são faixas fibrosas que formam uniões anormais entre duas ou mais superfícies serosas de revestimento, podendo causar obstruções de órgãos abdominais tubulares e dores pélvicas. Diversos estudos já foram realizados utilizando antiinflamatórios, anticoagulantes, agentes proteolíticos e ainda biomateriais na forma de filme ou gel, com a finalidade de prevenir ou simplesmente reduzir a formação de aderências peritoniais. A quitosana é um polímero obtido pela desacetilação da quitina, que é um polissacarídeo oriundo do exoesqueleto de crustáceos e vem sendo utilizado em diversas especialidades médicas como biomaterial. O objetivo deste estudo foi avaliar o filme à base quitosana como barreira na formação de aderências intestinais pós-operatórias em coelhos. Para isso, utilizou-se 30 leporinos machos, adultos, da raça Nova Zelândia, com peso médio de três quilos e clinicamente sadios, dos quais 15 foram submetidos à enterotomia (grupo controle) e 15 à enterotomia e sobreposição do filme à base de quitosana sobre a incisão cirúrgica intestinal (grupo tratamento). Cinco animais de cada grupo foram avaliados aos sete, 14 e 21 dias pós-operatórios, quando se realizou a avaliação macroscópica das aderências quanto à presença, extensão e o tipo, sendo também realizada avaliação microscópica do sítio da enterorrafia e hematimetria.

As aderências ocorreram em 80% dos indivíduos do grupo controle e 86,7% do grupo tratamento. No grupo controle em 50% dos animais as aderências formaram-se entre o sítio da enterorrafia e parede abdominal, enquanto no grupo tratamento 76,9% dos indivíduos apresentaram aderências entre o sítio da enterorrafia e alças intestinais adjacentes. No grupo controle as aderências formadas possuíam extensões maiores que no grupo tratamento. Foram encontradas diferenças estatísticas entre os subgrupos C7 e T7; C14 e T14 quanto à extensão das aderências ($p \leq 0,05$), mas não entre C21 e T21. Também não foram observadas diferenças significativas entre os subgrupos quanto ao tipo de aderências. Quanto à avaliação histopatológica, houve diferença significativa ($p \leq 0,05$) entre o subgrupo C7, em que 80% das amostras o escore foi considerado acentuado, e T7 em que 80% das amostras o escore foi considerado moderado quanto à concentração de fibroblastos e angiogênese. Em relação à variável necrose, esta foi observada em 40% das amostras de T7 e 0% de C7

sendo, portanto estatisticamente diferente ($p \leq 0,05$). Diferenças significativas ($p \leq 0,05$) também foram encontradas entre os subgrupos C14 e T14 quanto às variáveis heterófilos (C14, 80% escore discreto; T14, 80% escore acentuado), eosinófilos (escore discreto em 60% de T14, porém ausentes em C14) e necrose (discreta em 60% de C14 e acentuada em 80% de T14). Já nos subgrupos C21 e T21 apenas os escores das células mononucleares foram estatisticamente diferentes ($p \leq 0,05$). As variáveis hematimétricas permaneceram dentro dos valores considerados normais para a espécie. Com base nos resultados pode-se concluir que o filme à base de quitosana reduz a extensão das aderências intestinais em coelhos, sendo útil como sistema de barreira nessa espécie e que este filme, quando sobreposto a uma ferida intestinal de coelhos induz a resposta tissular com formação de material caseoso.

Palavras-chave: aderências, materiais biocompatíveis, quitosana, peritônio.

ABSTRACT

Peritoneal adhesions are fibrous bands that form abnormal unions between two or more serosal coating surfaces, may cause obstructions of abdominal tubular organs and pelvic pain. Several studies have been performed using anti-inflammatory, anticoagulant, proteolytic agents and biomaterials in the form of film or gel, with the aim of preventing or simply reduce the formation of peritoneal adhesions. The chitosan is a polymer obtained by deacetylation of chitin, a polysaccharide obtained from the exoskeleton of crustaceans and has been used in various medical specialties as a biomaterial. The aim of this study was to evaluate the film based on chitosan as a barrier in the formation of postoperative intestinal adhesions in rabbits. For this, 30 rabbits used were male adult, race New Zealand, with an average weight of three kilograms and clinically healthy, of which 15 were submitted to enterotomy (control group) and 15 to enterotomy with overlap of the chitosan-based film at the intestinal incision (treatment group). Five animals from each group were assessed at seven, 14 and 21 days postoperatively, when held to the macroscopic evaluation of adhesions with regard presence, extent and type, and also performed microscopic evaluation of the enterorrhaphy site and hematimetric exams. The adhesions occurred in 80% of subjects in the control group and 86.7% of treatment group. In the control group 50% of the animals developed adhesions between the site of enterorrhaphy and abdominal wall, while in the treatment group 76.9% of individuals had adhesions between the site of enterorrhaphy and adjacent bowel. The control group had formed adhesions extensions higher than in treatment group. We found statistical differences between subgroups T7 and C7, C14 and T14 on the extent of adhesions ($p \leq 0.05$) but not between C21 and T21. Also no significant differences between subgroups on the type of adhesions were seen. As for the histopathological evaluation, there was significant difference ($p \leq 0.05$) between the subgroup C7, where 80% of samples the score was considered strong, and T7 in that 80% of the samples was considered moderate score on the concentration of fibroblasts and angiogenesis. Regarding the variable necrosis, was observed in 40% of samples of T7 and 0% of C7 and therefore statistically different ($p \leq 0.05$). Significant differences ($p \leq 0.05$) were also found between the groups C14 and

T14 on variables heterophils (C14, 80% score discreet, T14, 80% score marked), eosinophils (score of 60% in discrete T14, but absent in C14) and necrosis (mild in 60% of C14 and severe in 80% of T14). In subgroups C21 and T21 only the scores of mononuclear cells were statistically different ($p \leq 0.05$). The hematimetric variables remained within the normal values for the species. Based on the results we can conclude that the chitosan-based film reduces the extent of intestinal adhesions in rabbits and is useful as a barrier system in this species and that this film, when overlaid with a wound of rabbits induces intestinal tissue response to formation of caseous material.

Keywords: adhesions, biocompatible materials, chitosan, peritoneum.

1. INTRODUÇÃO

As aderências são uma das mais graves complicações das intervenções cirúrgicas abdominais, podendo resultar em processos obstrutivos. ATTARD & MACLEAN (2007) e ERGUL & KORUKLUOGLU (2008) citam que em 1872 foi descrito por Thomas Bryant um caso de obstrução intestinal causada por aderências intra-abominais após remoção de um tumor ovariano, o que reforça a preocupação ao longo de várias décadas quanto aos métodos de prevenção destes processos. Ainda segundo estes mesmos autores as aderências peritoniais são o resultado de uma resposta bioquímica e celular que ocorre numa tentativa de reparar o peritônio, sendo, portanto benéficas como parte do processo cicatricial. No entanto, as aderências podem ser fonte de significativa morbidade e até mesmo mortalidade em alguns casos.

Entre as várias causas de aderências peritoniais, a presença de material estranho na cavidade e a contaminação são muito importantes para a sua formação, devendo estes fatores ser minimizados. O uso de produtos para prevenção de aderências numa primeira intervenção deve, conforme salientam FAZIO et al. (2005), diminuir o potencial para enterotomias acidentais e formação de fístulas durante as laparotomias que por ventura se fizerem necessárias.

Neste estudo buscou-se avaliar um sistema de barreira para prevenção de aderências intestinais, usando um filme à base de quitosana, cujas propriedades benéficas vêm sendo exploradas em diversas frentes terapêuticas. Para tanto buscou-se avaliar macroscopicamente a presença, a intensidade e o tipo de aderência no sítio cirúrgico intestinal, bem como as alterações histológicas apresentadas com e sem o filme à base de quitosana.

REVISÃO DE LITERATURA

Aderências abdominais ou peritoniais são feixes fibrosos que resultam do contato entre serosas de revestimento lesionadas, formando uniões anormais entre superfícies abdominais viscerais e parietais (SCHNEIDER, 2006). No homem, compreendem a maior causa de obstrução intestinal pós-cirúrgica, além da freqüente relação entre aderências abdominais e complicações reprodutivas, urinárias e dores pélvicas crônicas (CONSTAIN, 1997; KUTLAY, 2004; TINGSTEDT, 2006). CHEONG et al. (2001) afirmam que as aderências pós-operatórias respondem por pelo menos 40% de todos os casos de obstrução intestinal na espécie humana, sendo que 60 a 70% destas envolvem o intestino delgado.

Segundo CHEONG et al. (2001) e DIAMOND et al. (2003), as aderências podem causar gravidez ectópica e infertilidade na espécie humana pelo bloqueio mecânico às trompas de Falópio, impedindo a fecundação. Mulheres submetidas a cirurgias abdominais têm 5% de chance de serem hospitalizadas novamente durante os primeiros dez anos pós-cirúrgicos devido às aderências. Ainda, ATTARD & MACLEAN (2007) disseram que pacientes com insuficiência renal crônica, a presença de aderências peritoniais podem tornar a diálise impossível, bem como a quimioterapia intraperitonial naqueles pacientes candidatos.

Nos animais, a formação e reformação de aderências intra-abdominais pós-cirúrgicas apresentam alta morbidade, sendo relatados casos de mortalidade, principalmente em eqüinos submetidos à intervenções cirúrgicas intestinais envolvendo ressecção intestinal e enteroanastomose (MUELLER et al. 1998; ELLIS, 1999). Segundo BAXTER (1999), os casos de aderências que cursam com dor e obstrução intestinal ocorrem em aproximadamente 22% dos cavalos adultos que sobreviveram às cirurgias para tratamento de lesões envolvendo o intestino delgado. Para MUELLER et al. (1998) e PARKER (1999), as aderências intra-abdominais são a segunda maior causa de reintervenção de celiotomia em cavalos com lesões gastrointestinais como as necroses intestinais isquêmicas.

De acordo com WATSON (1995), a simples exposição da serosa peritonial ao ar ambiente pode resultar em aderências devido ao inevitável

estímulo da resposta inflamatória, o que significa dizer que essas podem ocorrer mesmo na ausência de defeitos peritoniais. Ainda, segundo BELLENGER (1998), a deficiência de algumas enzimas fibrinolíticas também pode ser causa de aderências. Em alguns casos pode-se promover a adesiólise, porém devido à alta incidência das aderências pós-cirúrgicas é constante a busca por tratamentos que previnam ou minimizem a formação das mesmas (BELLENGER, 1998; OZEL, 2005; READ, 2006; TINGSTEDT, 2006). Caso as aderências envolvam alças intestinais, omento e outras estruturas, ou na presença de peritonite crônica, inflamação granulomatosa e suturas inabsorvíveis, essas devem ser divulsionadas e ressectadas quando necessário (BELLENGER, 1998).

A presença de aderências durante a cirurgia é responsável pelo aumento do tempo trans-operatório e por complicações como lesões no intestino, bexiga, ureteres, além de hemorragias e estas aderências se tornam um problema grave quando comprimem ou distorcem anatomicamente o intestino ou outras vísceras, podendo levar à constricção intestinal, encarceramento de alça ou vôlvulo, predispondo o paciente à dor abdominal. Nesses casos freqüentemente há necessidade intervenção cirúrgica ou eutanásia como no caso de eqüinos (MÜELLER, 2001).

A lesão peritonial decorrente de procedimentos cirúrgicos resulta no aumento da permeabilidade vascular, na liberação de agentes pró-inflamatórios e na formação da matriz de fibrina. Esta é formada a partir da cascata da coagulação, resultando da conversão da pró-trombina em trombina, que age sobre o fibrinogênio. Este se polimeriza, transformando-se em fibrina, que posteriormente é degradada pelo processo denominado fibrinólise, regulado pelo plasminogênio, sendo essas etapas essenciais à cicatrização da ferida cirúrgica (KUTLAY, 2004; READ, 2006; YEO & KOHANE 2009).

Após a injúria peritonial, aderências fibrinosas reversíveis são observadas nas primeiras 24 horas do estágio inflamatório da cicatrização. Caso a fase inflamatória persista e a rede de fibrina seja substituída por capilares e fibroblastos, formam-se aderências fibrosas irreversíveis a partir do quinto dia (BELLENGER, 1998). A formação das aderências peritoniais inicia-se com a matriz de fibrina e com os elementos celulares tornando-se proeminentes na matriz do primeiro ao terceiro dia, sendo que as primeiras células a surgirem são

os neutrófilos polimorfonucleares (PMN) que persistem por um a dois dias (CHEONG et al., 2001). Para UZUNKÖI et al. (2000), as aderências e o vazamento em uma sutura intestinal são os principais fatores que concorrem para o aumento da morbidade e mortalidade nos procedimentos cirúrgicos intestinais.

FAZIO et al. (2006), afirmaram que a adesiólise pode aumentar muito o tempo cirúrgico além de acrescentar à cirurgia riscos cirúrgicos como hemorragias consideráveis, enterotomias incidentais, ressecções intestinais excessivas e fístulas enterocutâneas. Dentre as sérias complicações decorrentes da formação de aderências abdominais está a formação das fístulas enterocutâneas, conforme salientaram BERRY & FISCHER (1996). Dessa forma deve-se adotar medidas de precaução para que esta grave morbidade seja minimizada, principalmente naqueles casos em que a formação das aderências entre as alças intestinais e parede abdominais sejam possíveis.

Com a finalidade de estudar as aderências experimentalmente induzidas, têm sido realizados diferentes tipos de injúrias na superfície serosa do intestino, como manipulação ou abrasão com gaze esterilizada, incisões com lâminas de bisturi, abrasão com escova dental e fragmentos ósseos, sendo constatadas aderências principalmente na região do ceco e final do íleo (BATHIA, 1997; OZOGUL, 1998; MÜLLER, 2001; OZEL, 2005).

Estudos clínicos e experimentais vêm sendo realizados para investigar métodos de prevenção ou minimização das aderências intra-abdominais pós-operatórias, podendo citar-se os antiinflamatórios, anticoagulantes, agentes proteolíticos que estimulam a fibrinólise e inibidores da proliferação de fibroblastos. Entretanto, um dos problemas desses métodos é a não permanência do agente por tempo suficiente na cavidade abdominal para que o mesmo impeça a formação das aderências. Assim, o uso de géis e outros fluidos de alto peso molecular ou de filmes a partir de materiais inertes são aplicados no peritônio, como sistemas de barreira, na tentativa de evitar o contato entre as serosas e, conseqüentemente, as aderências (THOMPSON, 1998; VIPOND et al. 1998; MENZIES & ELLIS, 1999; WHITE, 2003; OZEL, 2005).

Para a prevenção das aderências, os métodos mais freqüentemente descritos são os intra-cirúrgicos, que incluem os que visam minimizar tanto o trauma tecidual quanto a deposição de agentes irritantes na cavidade peritonial, e

os sistemas de barreira que impedem o contato entre as superfícies peritoniais lesadas (BELLENGER, 1998; TINGSTEDT, 2006). Dentre os sistemas de barreira destacam-se as soluções de polímeros, membranas sólidas, soluções pré-formadas e hidrogéis (BURNS et al., 1995; RODGERS et al., 1997; PRESSATO et al., 2002; BENNETT et al., 2003; LIU et al., 2005). Soluções altamente viscosas de polissacarídeos são aplicadas ao final do procedimento cirúrgico. As membranas são colocadas sobre o sítio de potencial formação de aderências, devendo ser fixadas aos tecidos por meio de suturas, que, por sua vez, podem agir como foco de formação de aderências (YEO & KOHANE 2009).

Biomateriais que atuam como sistema de barreira não devem favorecer a aderência sobre suas superfícies e têm como principal função a proteção física das serosas. Eles precisam ser de fácil aplicação tanto por via laparoscópica quanto por meio de procedimentos cirúrgicos abertos. Prover cobertura de todo o peritônio injuriado, permanecendo efetivo durante toda a cicatrização é também desejável. Assim, para o bom desempenho dos biomateriais, características como flexibilidade, resistência mecânica e permeabilidade são fundamentais. Para biomateriais biodegradáveis espera-se a sua absorção pelo organismo ao longo do processo de cicatrização, sendo desnecessária a sua retirada (AL-MUSAWI & THOMPSON, 2001; DALLAN, 2005). Ainda, segundo MOREIRA et al. (2000) biomateriais não devem potencializar as infecções ou interferir no processo cicatricial e devendo ainda permanecer eficazes na presença de sangue.

Para que um sistema de barreira possa ser efetivo, o mesmo deve ser posicionado sobre a área sujeita à formação das aderências. Na dependência do tipo de material, a simples deposição do material entre as superfícies serosas lesadas vai ser suficiente para que uma adequada proteção seja obtida. Baseado neste princípio, ZHOU et al. (2007) obtiveram resultados favoráveis à prevenção de aderências peritoniais em ratos, quando depositaram um filme à base de quitosana gelatinizada em diversos pontos na cavidade peritonial

Segundo TINGSTEDT (2006), alguns dos principais materiais empregados como sistemas de barreira têm sido formulados a partir do ácido hialurônico (AH), da carboximetil-celulose e da carboximetil-quitosana. O AH possui o inconveniente de ser absorvido rapidamente sobre a superfície em que foi sobreposto, limitando a sua eficácia na prevenção de aderências. A

carboximetil-celulose possui a propriedade de desencadear reação inflamatória mais intensa, sendo, por esse motivo, menos utilizada como agente antiadesão. Entretanto, este material foi avaliado por MOREIRA et al. (2000), que reportaram sucesso do mesmo na prevenção de aderências pós-miotomias intestinais em coelhos.

Desde meados da década de 60, diversas investigações já foram realizadas envolvendo a quitina e a quitosana, principalmente nos países asiáticos, destacando-se o Japão (KHOR & LIMB, 2003). A quitosana, sintetizada originalmente para tratamento de lesões cutâneas, tem despertado a atenção dos pesquisadores por se tratar de um polissacarídeo de cadeia longa, atóxico, bioabsorvível e que forma uma barreira física sobre a superfície cirurgicamente danificada (CHATELET, 2000; ZHOU, 2004).

A quitosana é um polímero natural, amplamente distribuído na natureza e obtido pela desacetilação da quitina proveniente da carapaça de crustáceos, apresentando reconhecidas propriedades antimicrobiana (bactericida, bacteriostática, fungicida e fungistática) e cicatrizante (CRAVEIRO & CRAVEIRO, 2000; DALLAN (2005), sendo considerada biocompatível (CHANDY & SHARMA, 1990); RAO & SHARMA, 1997; KHOR & LIMB, 2003).

Sabe-se ainda que a quitosana apresenta a propriedade de reduzir o tempo de cicatrização em tecidos animais mesmo na presença de contaminação, pois estimula o aumento do infiltrado de polimorfonucleares (fagocitose, produção de leucotrieno B4), macrófagos (fagocitose e produção de IL-1), TGF-β e PDGF (CRAVEIRO & CRAVEIRO, 2000; KHOR & LIMB, 2003; SENEL& McCLURE, 2004).

ZHOU et al. (2007) salientaram que filmes à base de quitosana são mais efetivos sobre a prevenção de aderências induzidas por processos infecciosos. De maneira geral, os autores sugeriram um mecanismo de prevenção promovido pela inibição do crescimento de tecido fibroso e da granulação, além da recuperação do mesotélio, embora tenham afirmado que os efeitos da quitosana sobre anastomoses devam ser aclarados.

Segundo YEO et al. (2006) e ZHOU et al. (2008), os mecanismos pelos quais a quitosana age como barreira física, impedindo a adesão dos fibroblastos sobre a superfície lesada, ainda não estão claros, mas acredita-se que as cargas

positivas da quitosana proporcionem um ambiente desfavorável a essas células. Materiais derivados da quitosana, como a carboximetil-quitosana ou misturas de alginato/quitosana são considerados como potenciais métodos de barreira na prevenção de aderências pós-cirurgicas. Em adição, a quitosana estimula a proliferação celular e a reorganização da histoarquitetura celular (MUZZARELLI et al., 1988; YOSOF et al., 2001), além de agir na inibição da deposição do colágeno tipo I pelos fibroblastos (KHOR & LIMB, 2003).

COSTAIN (1997) obteve resultados favoráveis após o uso do gel de quitosana em anastomose aórtica e de intestino grosso, assim como em miorrafias intestinais e na inibição de aderências peritoniais pós-cirurgicas em ratos. Similarmente, ZHOU (2004) também observou diminuição das aderências em coelhos submetidos à enterotomias cecais e colônicas, utilizando a quitosana na forma de gel. Mais tarde, ZHOU et al. (2008) notificaram a efetividade da quitosana na prevenção e redução da intensidade de aderências em coelhos submetidos à cirurgia cardíaca.

CETIN et al. (2003), compararam o gel de quitosana a 2% com a solução de azul de metileno a 1% na prevenção das aderências pós-cirurgia uterina em ratas adultas e comprovaram a superior eficácia e segurança do gel de quitosana. Da mesma forma, DIAMOND et al. (2003) puderam observar que em mulheres submetidas a cirurgias laparoscópicas o gel de quitosana foi eficiente em reduzir a recorrência, a intensidade e a extensão das aderências.

A formação de aderências peritoniais pós-cirúrgicas é de fato considerada grave e segundo ZHOU et al. (2007), ainda não existe um método considerado ideal para prevenção da formação destas aderências na prática cirúrgica. Sendo a quitosana um biomaterial cujas propriedades ainda não foram completamente conhecidas, o que justifica o desenvolvimento de estudos no campo da prevenção da formação de aderências peritoniais, principalmente no tocante à utilização da quitosana na forma de filme.

3. MATERIAL E MÉTODOS

3.1 Fonte do filme à base de quitosana

Os filmes à base de quitosana foram desenvolvidos e caracterizados no Laboratório de Processos Biotecnológicos da Faculdade de Engenharia Química da UNICAMP (Campinas-SP), segundo protocolo preconizado por DALLAN (2005).

3.2 Desenvolvimento experimental

O experimento foi desenvolvido no Setor de Cirurgia Experimental da Escola de Veterinária da Universidade Federal de Goiás, Campus II, Goiânia, GO. Todos os procedimentos foram conduzidos conforme recomendação do COBEA (Colégio Brasileiro de Experimentação Animal), com aprovação do CEPA-UFG (Comitê de Ética em Pesquisa com Animais da UFG), sob protocolo Nº 066/2008.

Utilizaram-se 30 coelhos jovens, machos, da raça Nova Zelândia, clinicamente saudáveis e com peso médio de 3,2Kg. Durante o experimento os animais foram mantidos em gaiolas individuais, próprias para a espécie, sendo alimentados com ração comercial e oferecida água *ad libitum.*

Os animais foram divididos em dois grupos: A) controle - 15 animais submetidos à enterotomia e enterorrafia e B) tratamento - 15 animais submetidos à enterotomia e enterorrafia, seguidas do recobrimento do sítio cirúrgico intestinal por um filme à base de quitosana. Cada grupo experimental foi ainda dividido em três subgrupos de cinco animais cada, conforme o período pós-operatório para a realização da eutanásia em câmara de CO_2, ficando esses assim descritos:

- C7 – controle sete dias;
- T7 – tratamento sete dias;
- C14 – controle quatorze dias;
- T14 – tratamento quatorze dias;
- C21 – controle vinte e um dias;
- T21 – tratamento vinte e um dias.

Foram colhidas amostras sanguíneas da veia safena lateral para realização de hemograma, 24 horas antes de cada procedimento cirúrgico e imediatamente antes da eutanásia, sendo empregado o teste de Wilcoxon na avaliação estatística das variáveis sanguíneas.

Para a execução dos procedimentos cirúrgicos os animais foram pré-anestesiados com sulfato de morfina (3mg/Kg) e xilazina a 2% (3mg/Kg), sendo a indução anestésica realizada com cloridrato de propofol a 1% (10mg/Kg) e a manutenção com halotano em circuito aberto. Cefalotina 1g, na dose de 25mg/Kg, foi administrada por via intravenosa imediatamente após o ato operatório e de 12/12h, durante três dias. A analgesia pós-operatória foi obtida com cloridrato de tramadol, por via intramuscular, durante os três primeiros dias.

Na seqüência, os coelhos dos grupos controle e tratamento foram submetidos à laparotomia mediana retro-umbilical, seguindo-se uma enterotomia de aproximadamente três centímetros de extensão no segmento ceco-cólico, com padrão de enterorrafia em pontos simples separados, utilizando-se fio poliglecaprone 5-0. Nos animais do grupo tratamento, sobre o sítio da enterorrafia fixou-se, por meio de quatro pontos simples separados e com o mesmo tipo de fio supracitado, um filme à base de quitosana, previamente hidratado em solução de soro fisiológico 0,9% e medindo 4X2 cm^2.

A parede abdominal dos coelhos foi fechada em dois planos; o primeiro em padrão simples contínuo, incluindo a fáscia externa e corpo do músculo reto abdominal, tomando-se o cuidado de não invadir a cavidade peritonial; o segundo plano de sutura, a dermorrafia, foi efetuada com fio mononylon 2-0 em padrão colchoeiro horizontal.

Após a eutanásia dos animais de cada subgrupo, procedeu-se à avaliação macroscópica da cavidade abdominal para detecção, determinação da extensão e tipificação das aderências, conforme escore adaptado de LEACH et al. (1998) (Quadros 1 e 2). Foram também determinados os locais de ocorrência das aderências, sendo consideradas as uniões anormais entre área da enterorrafia e parede abdominal e área da enterorrafia e alças intestinais adjacentes. Os resultados da avaliação macroscópica foram avaliados com os testes de qui-quadrado e exato de Fisher, sendo que valores de $p \leq 0,05$ foram considerados significantes.

QUADRO 1 - Classificação das aderências quanto à extensão

Escore	Descrição
0	Nenhuma aderência
1	Até 25% de envolvimento do sítio da enterorrafia
2	26%-50% de envolvimento do sítio da enterorrafia
3	51%-75% de envolvimento do sítio da enterorrafia
4	76%-100% de envolvimento do sítio da enterorrafia

QUADRO 2 - Classificação das aderências quanto ao tipo

Tipo	Características apresentadas
1	Finas e avasculares
2	Opacas e com presença de vascularização
3	Aderências coesivas

Para a avaliação microscópica foram colhidos fragmentos do sítio cirúrgico intestinal dos animais de ambos os grupos, sendo esses fixados em formol tamponado a 10%, processados e incluídos em parafina. Na seqüência, foram confeccionados cortes de 4µm, distendidos sobre lâminas histológicas e corados com Hematoxilina e Eosina (HE), para posterior análise em microscópio óptico. Na análise histopatológica foram considerados heterófilos, eosinófilos, células mononucleares, células multinucleares, fibroblastos e angiogênese e extensão de necrose, segundo critérios adaptados de GIANLUPI & TRINDADE (2004). As variáveis do exame histopatológico foram classificadas de acordo com os escores ausente, discreto, moderado e acentuado. Os resultados da avaliação microscópica foram avaliados com os testes de qui-quadrado e exato de Fisher, sendo que valores de $p \leq 0,05$ foram considerados significantes.

A B

4. RESULTADOS

4.1 Avaliação macroscópica da cavidade abdominal

Ocorreram aderências em 12 animais (80,0%) do grupo controle e em 13 (86,7%) do grupo tratamento, totalizando 25 coelhos (83,3%). O local de maior formação de aderências do grupo controle foi entre o sítio da enterorrafia e a parede abdominal (seis animais - 50%) (Figura 1A). Já no grupo tratamento as aderências ocorreram com maior freqüência no sítio da enterorrafia e alças intestinais adjacentes (dez animais - 76,9%) (Figura 1B e Quadro 3). Não houve diferença estatística quanto aos locais de ocorrência das aderências entre os dois grupos em nenhum dos subgrupos avaliados, a partir do teste exato de Fisher (5%).

FIGURA 1 – Aderências na cavidade abdominal de coelhos**. A** – Grupo controle, aderência formada entre o sítio da enterotomia e parede abdominal (seta); **B** – Grupo tratamento, aderências formadas entre ceco e segmento do cólon (seta).

Quadro 3 - Locais de ocorrência das aderências

Grupos	Nº de animais	%	Regiões afetadas
Controle	6	50,0	Sítio da enterorrafia e parede abdominal
	2	16,6	Ceco e omento
	1	8,3	Sítio da enterorrafia e alças intestinais
	2	16,6	Sítio da miorrafia e alças intestinais
	1	8,3	Sítio da enterorrafia e miorrafia
Total	12	100	
Tratamento	2	15,3	Sítio da enterorrafia e parede abdominal
	1	7,6	Ceco e omento
	10	76,9	Sítio da enterorrafia e alças intestinais
	0	0	Sítio da miorrafia e alças intestinais
	0	0	Sítio da enterorrafia e miorrafia
Total	13	100	

As aderências foram classificadas em quatro extensões de acordo com o seu envolvimento no sítio da enterorrafia. Independente do subgrupo, oito animais (53,3%) do grupo controle apresentaram aderências de extensão 4 enquanto sete animais do grupo tratamento (46,7%) apresentaram aderências de extensão 1, sendo observada diferença significativa entre os grupos quando empregado o teste exato de Fisher ($p \leq 0,05$).

Considerando os subgrupos, também foi verificada diferença significativa ($p \leq 0,05$) quanto à extensão das aderências nos dias sete e quatorze. No subgrupo C7 dois animais apresentaram aderências de extensão 2 e 4, respectivamente, enquanto no subgrupo T7 quatro tiveram aderências de extensão 1. No subgrupo C14 quatro coelhos apresentaram aderências de extensão 4 e no subgrupo T14 três tiveram aderências de extensão 1. Não houve diferença entre os subgrupos C21 e T21 quanto à extensão das aderências ($p \geq 0,05$) (Tabela 3).

TABELA 1 - Extensão das aderências nos subgrupos

Subgrupos	**Extensão das aderências**				
	0	**1**	**2**	**3**	**4**
C7[a] (n=5)			2	1	2
T7[b] (n=5)	1	4			
C14[a] (n=5)	1				4
T14[b] (n=5)		3		1	1
C21[a] (n=5)	2			1	2
T21[a] (n=5)	1				4

Letras diferentes entre os subgrupos indicam que foram estatisticamente diferentes (p ≤0,05).

Não foram verificadas diferenças estatísticas (p≥ 0,05), quanto aos tipos de aderências nos subgrupos quando aplicado o teste de qui-quadrado ou exato de Fisher, sendo os dados referentes a essa variável macroscópica apresentados na tabela 2. As figuras 2A, 2B, 2C 2D representam os tipos 1, 2 e 3 de aderências, respectivamente.

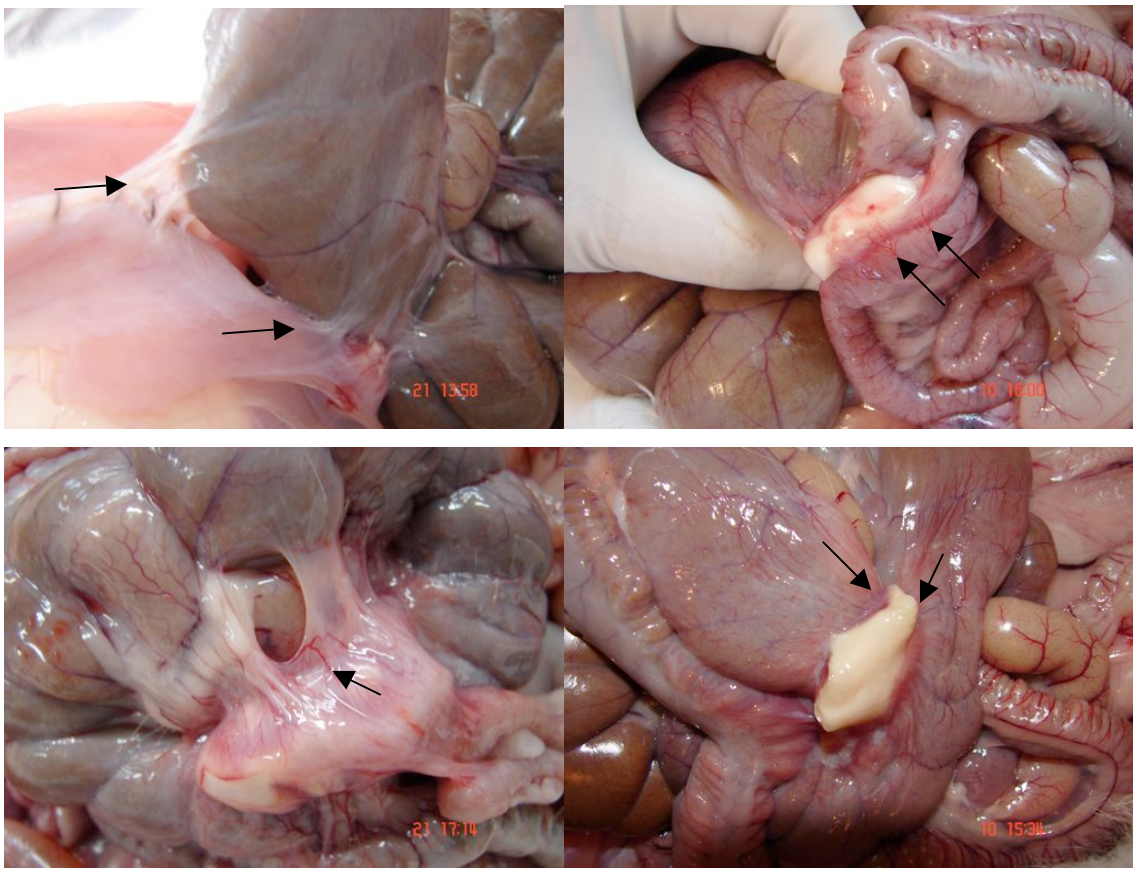

FIGURA 2 – Tipos de aderências peritoniais formadas em coelhos. **A** – tipo 1 (finas e avasculares); **B** e **C** – tipo 2 (opacas com presença de neovascularização) (setas mostram a presença de vasos neoformados); **D** – tipo 3 (coesivas) entre dois segmentos intestinais (setas).

A B

TABELA 2 – Tipos de aderências nos subgrupos

Subgrupos	Tipos de aderências		
	1	**2**	**3**
C7[a] (n=5)	4	1	0
T7 [a] (n=5)	4	0	0
C14 [a] (n=5)	0	1	3
T14 [a] (n=5)	2	2	1
C21 [a] (n=5)	0	1	2
T21 [a] (n=5)	0	1	3

Letras iguais entre os subgrupos indicam que não foram estatisticamente diferentes (p ≥0,05).

Em todos os animais do grupo tratamento foi observado um conteúdo de aspecto caseoso entre o sítio da enterorrafia e o filme à base de quitosana (Figuras 3A e 3B).

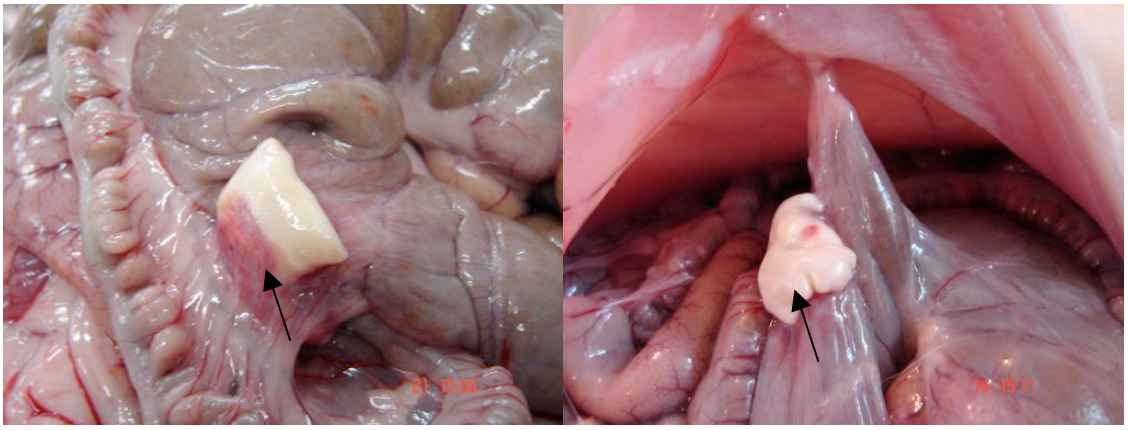

FIGURA 3 – Formação de material caseoso entre o filme à base de quitosana e o sítio da enterorrafia. **A** – início de neovascularização recobrindo parte do filme à base de quitosana (seta); **B** – a aderência entre o segmento da alça intestinal e área de síntese da cavidade abdominal, (seta).

A B

4.2 Avaliação microscópica do sítio cirúrgico intestinal

Fio de sutura

Subgrupos C7 e T7

Não houve diferença significativa ($p \geq 0,05$) entre os subgrupos C7 e T7 quanto aos valores dos heterófilos, eosinófilos, infiltrado de células gigantes (CG) e células mononucleares. Contudo, quanto à variável fibroblastos e angiogênese constatou-se diferença entre esses subgrupos, já que em 80% das amostras de C7 o escore foi acentuado (Figura 4A) e em 80% de T7 o escore foi moderado (Figura 4B).

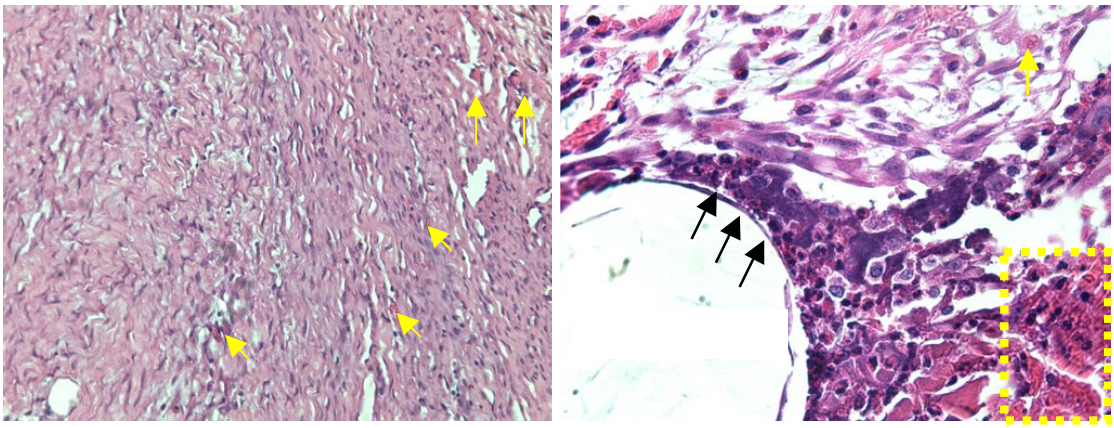

FIGURA 4 – Concentração de fibroblastos e angiogênese no sítio de enterorrafia. **A** – escore acentuado de fibroblastos e alguns pontos de neoformação de vasos (setas) em aumento de 20x, grupo controle; **B** – escore moderado com poucos pontos de neoangiogênese (seta amarela). À esquerda inferior, resquício do fio de poliglecaprone circundado por diversos PMN e linfócitos (setas pretas), usado para fixar o filme à base de quitosana (pontilhado amarelo) em aumento de 40x.

No que diz respeito à variável necrose, esta foi observada logo acima do peritônio visceral no sítio da enterorrafia e englobando o filme à base de quitosana, sendo caracterizada por massa eosinofílica amorfa com restos celulares e, por vezes, acompanhada por grupamentos bacterianos. Esse material foi observado em quantidade acentuada em 40% das amostras do subgrupo T7 (Figura 5), mas não verificado no subgrupo C7, havendo diferença estatística quando aplicado o teste de qui-quadrado ($p \leq 0,05$).

A B

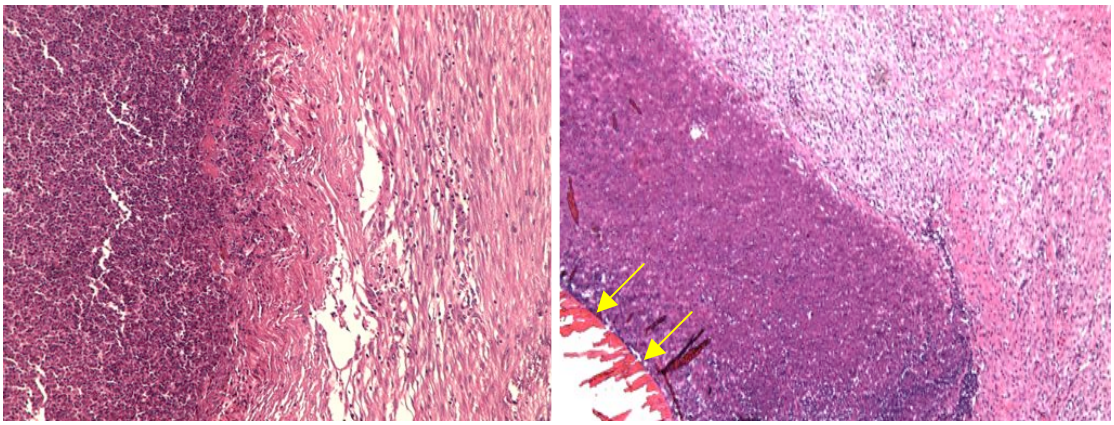

FIGURA 5 – Focos de necrose no sítio de enterorrafia onde foi aplicado o filme à base de quitosana. **A** – Região de transição entre tecido normal (coloração rósea) com presença de diversos fibroblastos, leucócitos e a região necrosada de coloração escura, aumento de 10x. **B** – Porção do segmento intestinal com necrose (coloração lilás) logo abaixo do filme à base de quitosana (setas) em aumento de 5x.

Subgrupos C14 e T14

No subgrupo C14, 80% das amostras apresentaram heterófilos em quantidade discreta (Figura 6A). Já em 80% das amostras de T14 o escore foi acentuado (Figura 6B), sendo constatada diferença estatística ($p \leq 0,05$). Também houve diferença estatística ($p \leq 0,05$) quanto à quantidade de eosinófilos, sendo estes observados em escore discreto em 60% dos indivíduos do subgrupo T14, mas não verificados no subgrupo C14. Ocorreu necrose discreta em 60% dos animais do grupo C14, enquanto no T14 a necrose foi acentuada em 80% dos indivíduos, alcançando significância estatística ($p \leq 0,05$). As demais concentrações celulares avaliadas não apresentaram diferença estatística ($p \geq 0,05$).

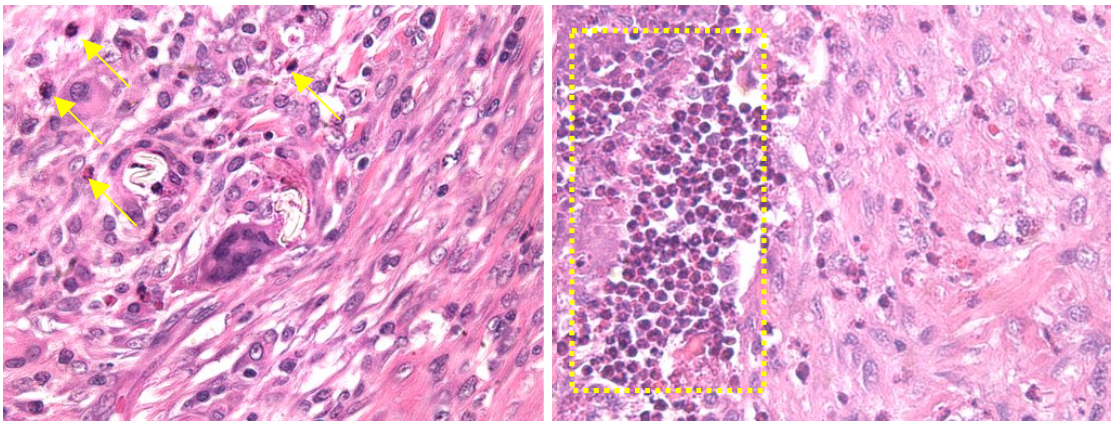

FIGURA 6 – Concentração de heterófilos no sítio de enterorrafia de coelhos. **A** – concentração discreta de heterófilos (setas) na amostra de C14 em aumento de 40x; **B** – concentração acentuada de heterófilos em amostra de T14, aumento de 40x (linha tracejada).

Subgrupos C21 e T21

Nos subgrupos C21 e T21, as células mononucleares (linfócitos e macrófagos) receberam o escore acentuado em 20% e 100% dos casos (Figura 7), respectivamente, sendo estatisticamente diferentes. Não houve diferença estatística entre as demais variáveis histológicas ($p \geq 0,05$).

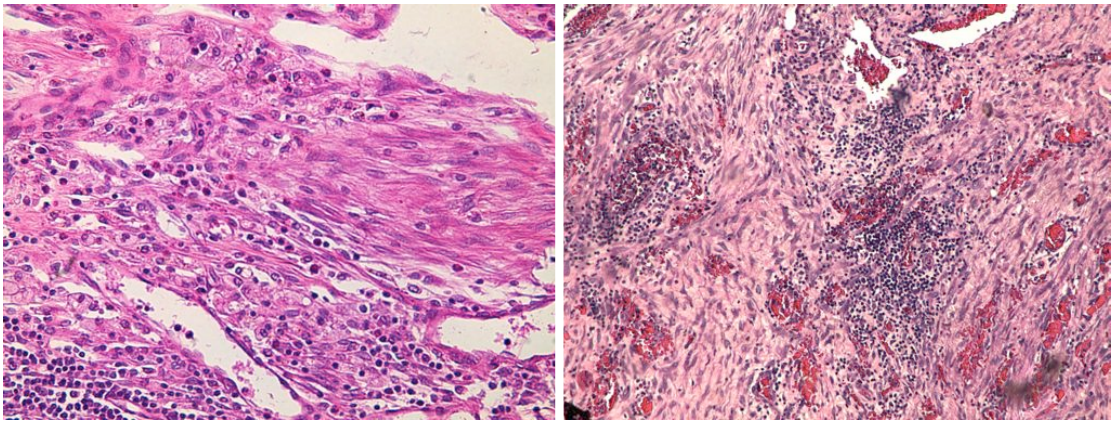

FIGURA 7 – Concentração de células mononucleares no sítio de enterorrafia de coelhos. **A** – Presença moderada de linfócitos e alguns fibroblastos de amostra de C21 em aumento de 20x; **B** – concentração acentuada de células mononucleares de amostra de T21 com aumento de 10x.

4.3 Hematimetria

Os valores das variáveis hematimétricas dos animais dos grupos controle e tratamento apresentaram-se dentro dos parâmetros normais para a espécie, sendo encontradas diferenças significativas apenas quanto ao hematócrito e plaquetas nos animais do subgrupo C7, eosinófilos do C21 e hemácias e hematócrito em T7, comparando-se os períodos pré e pós-operatório.

5. DISCUSSÃO

No presente experimento, houve dificuldade de fixação do filme à base de quitosana sobre o sítio da enterorrafia, o que pode ser atribuído à sua consistência mole e espessura fina. Tais características não conferem ao material a resistência necessária para que o mesmo não seja rasgado pela agulha ou pelo fio de sutura durante a sua fixação sobre a serosa. Uma vez que o filme era danificado tornava-se necessária a sua troca, o que promovia aumento do tempo operatório. Nesse contexto, WEISEMAN (2000), LIU et al. (2005) e YEO & KOHANE (2009), atribuem a dificuldade de manipulação e fixação dos biomateriais usados como sistema barreira sobre a superfície injuriada a não existência de um biomaterial efetivo em todos os cenários cirúrgicos.

Conforme relatado por BATHIA (1997), OZOGUL (1998), MÜLLER (2001) e OZEL (2005), o local de maior ocorrência de aderências é na região do ceco e íleo distal, justificando, dessa forma, a escolha do ceco para avaliação desse sistema de barreira. No presente estudo as aderências foram observadas com maior freqüência envolvendo o sítio da enterorrafia e alças adjacentes, o que parcialmente se justifica pela presença do material de sutura tanto do sítio da enterorrafia quanto da área de fixação do filme, fato que tem suporte nas observações de SINGER et al. (1996), já esses afirmam que substâncias estranhas, como material de sutura, podem potencializar a formação das aderências.

BERRY & FISCHER (1996), verificaram que as aderências formadas entre a alça intestinal e a parede abdominal, podem estar relacionadas com diversas morbidades como a dor crônica em até 75,5% dos indivíduos, obstrução intestinal e as fístulas enterocutâneas, o que pode aumentar a complexidade de uma cirurgia futura. Segundo TASSIOPOULOS et al. (1996), as fístulas são comunicações anormais entre o intestino e a pele da parede abdominal que podem ocorrer de forma espontânea ou em até 85% dos casos após cirurgias no intestino em que haja formação de inflamação granulomatosa e aderências entre o segmento operado e a parede abdominal, resultando em infecção local, perfuração e subseqüente formação da fístula de difícil cicatrização. No presente trabalho, o filme à base de quitosana diminuiu a incidência de aderências entre

alças intestinais e parede abdominal, que é um dos fatores predisponentes à formação das fístulas enterocutâneas, contribuindo para minimização da morbidade associada a este tipo de aderência.

As aderências observadas no subgrupo T7, marcadamente menores em extensão do que as do C7, assim como as observadas no T14, também menores que as constatadas em C14, refletem a efetividade do filme à base de quitosana como barreira física, o que também foi constatado por VLAHOS (2001) e CETIN et al. (2003), quando usaram géis e membranas à base de quitosana sobre o ceco de coelhos e ratos, concluindo que embora esse biomaterial não tenha impedido a adesiogênese, foi eficaz na redução da área e da intensidade das aderências, podendo ser considerado um adjuvante na prevenção das mesmas. Ainda, SENEL & Mc CLURE (2004) e ZHOU et al. (2008) informam que esse biomaterial possui carga positiva e se liga fortemente à superfície serosa, dificultando a aderência por repulsão eletrostática.

As aderências encontradas no grupo tratamento podem ser creditadas à ocorrência de peritonites focais, de acordo com o exame histopatológico. Estas peritonites focais provavelmente foram também responsáveis pela formação das necroses no sítio da enterorrafia nos subgrupos T7 e T14. Alterações que acometiam apenas sítio da enterorrafia revestido com o filme à base de quitosana envolveram geralmente alças adjacentes, omento e algumas vezes a parede abdominal. A sutura da enterotomia foi realizada em padrão separado simples segundo as recomendações de FOSSUM (2006); SANTOS et al. (2007). Estes autores afirmam que um grande número de aplicações de suturas pode resultar em maiores áreas isquêmicas comprometendo a cicatrização local, sendo esta situação mais grave que um simples extravasamento de conteúdo intestinal no peritônio que é adequadamente controlado pela ação dos leucócitos e de todo o sistema de defesa do organismo.

As concentrações estatisticamente menores de fibroblastos e angiogênese encontradas no subgrupo T7 em relação ao C7 podem ser indiretamente creditadas à ação moduladora da resposta inflamatória advinda do filme à base de quitosana, contrariamente observado por ROBBINS & COTRAN (2005) que afirmam que a concentração de fibroblastos e a atividade angiogênica é acentuada por volta do quarto ou quinto dia após a injúria. BABENSE (1998);

DIAMOND (2003); EUGENE & LIMB (2003); SENEL & McCLURE (2004); ZHOU et al. (2007); ZHOU et al. (2008) reforçam a atividade moduladora da quitosana e os derivados deste produto quando utilizados como método de barreira na prevenção da formação das aderências, previnem a formação de fibrina e conseqüentemente a deposição de fibroblastos, sendo dessa forma um importante modulador da resposta inflamatória. Na dependência de sua apresentação, a quitosana pode não atuar na diminuição da atividade inflamatória, mas sim na sua indução como foi observado por YEO et al. (2006), que avaliou a aplicação de gel à base de quitosana no peritônio de coelhos e verificou indução de extensivas reações inflamatórias levando à formação de granulomas e aderências atribuídas à atividade quimiotática indireta. A modulação do processo inflamatório é uma característica desejável durante a prevenção da adesiogênese e possivelmente contribuiu para que no subgrupo T7 a diminuição da concentração de fibroblastos e angiogênese estivesse associada à menor extensão macroscópica das aderências em relação ao C7.

Segundo REDROBE (2002), os coelhos produzem resposta caseosa na presença de corpos estranhos, com alta tendência a formar aderências nessas condições. Ainda que neste estudo não tenham sido realizados testes de vazamento no segmento operado, é provável que tenha ocorrido contaminação focal por conteúdo intestinal nos animais de ambos os grupos, sendo que a mesma pode ter ocorrido nas diferentes etapas da enterotomia e enterorrafia. Essa contaminação associada fatores como material de sutura, bem como o próprio filme, podem ter contribuído para a formação do material caseoso no sítio da enterorrafia. Segundo HARMON (1998), esse conteúdo é resultante da ação dos heterófilos e decorrente da resolução do infiltrado heterofílico que progride para a formação de uma massa caseosa ao invés da liquefação, como ocorre em outras espécies.

As alterações microscópicas verificadas no subgrupo T14, caracterizadas particularmente pela presença de heterófilos, não está de acordo com as observações de ROBBINS & COTRAN (2005), pois, para estes autores, neste momento da cicatrização já não se esperaria encontrar grandes quantidades de heterófilos, visto que estas células alcançam seu pico máximo em até 24 horas e, após 48 horas, tendem ao declínio. Em lagomorfos, a persistência

dessas células talvez possa ter suporte nas observações de REDROBE (2002), de que os coelhos rapidamente produzem resposta inflamatória a corpos estranhos, sendo as mesmas mantidas até as fases mais tardias da reação tissular. A elevação da concentração de heterófilos pode ainda ser creditada à capacidade da quitosana de acelerar a infiltração de PMN e de outras substâncias que promovem a migração celular local no sítio de uma ferida, o que é importante para a organização celular conforme sugerem UENO et al. (2001a, b, c).

Sabe-se que o eosinófilo participa de reações imunes mediadas por IgE (hipersensibilidade tipo I) e infecções parasitárias, tornando-se especialmente numeroso em casos de reações do tipo anticorpo/antígeno (BANKS, 1991). Assim, a diferença encontrada quanto à quantidade de eosinófilos entre os subgrupos C14 e T14 pode ser atribuída à reação do tipo corpo estranho ou anticorpo/antígeno. Já, segundo afirmações de FUDGE (2000), o coelho pode apresentar discreto a moderado aumento de eosinófilos durante a reparação de feridas sendo, portanto, uma característica desta espécie.

SENEL & McCLURE (2004) e YEO & KOHANE (2009), afirmam que a quitosana aumenta a função de algumas células inflamatórias (e.g. células mononucleares) e a fagocitose, estimulando a expressão de citocinas pró-inflamatórias como TNF-α, IL-1, TGF-β, promovendo dessa forma a granulação e a organização tecidual. Ainda, de acordo com ZHOU et al. (2007), o filme à base de quitosana exerce resultados mais eficientes quando utilizados em casos de aderências peritoniais infecção-induzidas. A concentração significativamente acentuada de células mononucleares encontrada no subgrupo T21 localizava-se na periferia dos focos de peritonite (sítio da enterorrafia revestido com o filme à base de quitosana). Por tratar-se de um processo inflamatório crônico com 21 dias de curso, o aumento da concentração destas células no subgrupo T21 pode estar associado à presença do foco de peritonite e também à já conhecida atividade quimiotática da quitosana sobre células como linfócitos, monócitos e macrófagos.

Apesar de constatadas diferenças estatísticas nos valores do hematócrito e das plaquetas nos animais do subgrupo C7, dos eosinófilos do C21, hemácias e hematócrito em T7, o hemograma dos animais de ambos os grupos foi considerado normal para a espécie, segundo critérios de JAIN (1993),

BISTNER (2000), FUDGE (2000) e QUESENBERRY (2004). Isto demonstra que a presença do biomaterial, mesmo concomitante com um processo inflamatório não trouxe repercussões sistêmicas para os animais.

6. CONCLUSÕES

O filme à base de quitosana reduz a extensão das aderências intestinais em coelhos, sendo útil como sistema de barreira nessa espécie.

O filme à base de quitosana, quando sobreposto a uma ferida intestinal em coelhos induz a resposta tissular com formação de material caseoso.

7. REFERÊNCIAS

1. AL-MUSAWI, D.; THOMPSON, J. N.; Adhesion prevention: state of art. **Ginaecology and Endoscopy,** Basel, Switzerland, v. 10, p. 123-130, 2001.
2. ATTARD, J.P.; MACLEAN, A.; Adhesive Small Bowel Obstruction: Epidemiology, biology and Prevention. **Canadian Journal of Surgery.** Ottawa, v.50, n.4, p. 291-300, 2007.
3. BANKS, W. J.; **Histologia Veterinária Aplicada.** 2.ed. São Paulo: Ed. Manole, 1991. 640 p.
4. BATHIA, D. S. The prevention of experimentally induced postoperative adhesions. **American Journal of Surgery**, Chicago, v.63, p.775-777, 1997.
5. BAXTER, G. Abdominal adhesions after small intestinal surgery in the horse. **Veterinary Surgery**, Philadelphia, v.18, n.6, p.409-414, 1999.
6. BELLENGER, C. R. Parede abdominal. In: **Manual de Cirurgia de Pequenos Animais**, 2.ed. São Paulo: Manole, 1998. cap.33, p.490-531.
7. BENNETT, S. L.; MELANSON, D. A.; TORCHIANA, D. F.; WISEMAN, D. M.; SAWHNEY, A. S.; Next generation hydrogel films as tissue sealants and adhesions barriers. **European Journal of Cardiology and Surgery,** Amsterdam, v. 18, p. 494-499, 2003.
8. BERRY, S.M.; FISCHER, J.E.; Classification and Pathophysiology of Enterocutaneous Fistulas. **Surgical Clinics of North America.** Philadelphia, v.76, n.5, p. 1009-1018, 1996.
9. BISTNER, S. I.; FORD, R. B.; RAFFE, M.R.; **Handbook of Veterinary Procedures and Emergency Treatment.** Philadelphia: W. B. Saunders, 2000. 1022 p.
10. BURNS, J. W.; SKINNER, K.; COLT, J.; SHEIDLIN, A.; BRONSON, R.; YACOOBI, Y.; GOLDBERG, E. P.; Prevention of tissue Injury and postsurgical adhesions by precoating tissues with hyaluronic acid solutions. **Journal of Surgery and Research,** Stockholm, v. 59, p. 644-652, 1995.
11. CETIN, M.; DOGAN, A.; DURAN, B.; CETIN, ALI.; GUVENAL, T.; YANAR, O.; Use of methylene blue and N,O-carboxymethylchitosan to prevent postoperative adhesions in a a rat horn model. **Fertility and Sterility,** Birmingham, v. 80, n. 2, p. 698-701, 2003.

12. CHANDY, T.; SHARMA, C.P. Chitosan as biomaterial. **Biomaterials Artificial Cells and Artificial Organs**, Poojapura, Trivandrum, Índia, v.18, p.1-24, 1990.
13. CHATELET, C. Influence of the degree of acetylation on some biological properties of chitosan films. **Biomaterials**, Villeurbanne Cedex, França, n.22, p.261-268, 2000.
14. CHEONG, Y. C.; LAIRD, S. M.; Li, T. C. Peritonial healing and adhesion formation/reformation. **Human Reproduction Update**, Sheffeld, v.7, n.6, p.556-566, 2001.
15. CONSTAIN, D. J. Prevention of postsurgical adhesions with N,O-carboxymethyl chitosan: Examination of the most efficacious preparation and the effect of N,O-carboxymethyl chitosan on postsurgical healing. **Surgery**, Nova Scotia, Canadá, v.121, n.3, p.314-319, 1997.
16. CRAVEIRO, A. A. e CRAVEIRO, A. C. **Membrana de quitina e quitosana para utilização em regeneração de tecidos e cicatrizações,** Patente brasileira, PI 9805480-5ª, 12/09/2000.
17. DALLAN, P. R. M. **Síntese e caracterização de membranas de quitosana para aplicação na regeneração de pele,** 2005. 194p. Tese (Doutorado em Engenharia Química) – Faculdade de Engenharia Química, Universidade Estadual de Campinas, Campinas-São Paulo.
18. DIAMOND, M. P.; LUCIANO, A.; JOHNS, A.; DUNN, R. YOUNG, M. D.; BIEBER, E.; Reduction of postoperative adhesions by N,O-carboxymethil-chitosan: a pilot study. **Fertility and Sterility,** Birmingham, v. 80, n. 3, p. 631-636, 2003.
19. ELLIS, H. The aetiology of post-operative abdominal adhesions: an experimental study. **British Journal of Surgery**, London, v.50, p.10-16, 1999.
20. ERGUL, E.; KORUKLUOGLU, B.; Peritoneal Adhesions: Facing the enemy. **International Journal of Surgery.** New York, v.6, p. 253-260, 2008.
21. FAZIO, V.W.; COHEN, Z.; FLESHMAN, J.W.; VAN GOOR, H.; BAUER, J.; Reduction in Adhesive Small-Bowell Obstruction by Seprafilm Adhesion Barrier After Intestinal Resection. **Disease of the Colon and Rectum** Massachusetts, v.49, p.1-11, 2006.
22. FOSSUM ,T. W.; **Small Animal Surgery Textbook.** 3.ed. Texas: Mosby, 2006. 1632 p.

23. FUDGE, A. M.; **Laboratory Medicine Avian and Exotic Pets.** Philadelphia: Saunders, 2000. 486 p.
24. GIANLUPI, A.; TINDADE, M. R. M. Comparação entre o uso de fio inabsorvível (polipropileno) e fio absorvível (poliglactina 910) na fixação de prótese de polipropileno em correção de defeitos músculo-aponeuróticos da parede abdominal. Estudo experimental em ratos. **Acta Cirúrgica Brasileira,** São Paulo, v. 19, n. 2, p. 94-102, 2004.
25. HARMON, B. G.; Heterophils in inflammation and disease resistence. **Poultry Science,** Champaign, v.77, p. 972-977, 1998.
26. JAIN, H. C.; **Schalm's Veterinary Hematology.** 5.ed. Philadelphia: Lea & Febiger. 1993, 1221 p.
27. KHOR, E.; LIMB, L. Y.; Implantable applications of chitin and chitosan. **Biomaterials,** Surrey, England, v. 24, p. 2339-2349, 2003.
28. KUTLAY, J. Comparative effectiveness of several agents for preventing postoperative adhesions. **World Journal of Surgery,** Ankara, Turquia, n.22, p.662-665, 06/2004.
29. LEACH, E. R.; BURNS, W. J.; DAWE, E. J.; SMITH BARBOUR, M. D.; DIAMOND M. P. Reduction of postsurgical adhesion formation in the rabbit uterine horn model with use of hyaluronate/ carboxymethylcellulose gel. **Fertility and sterility,** Massachusetts, v. 69, n. 3, pp. 415-418, 1998.
30. LIU, Y.; LI, X. Z.; SHU, S. D.; GRAY, G. D. Crosslinked hyaluronan hydrogels conatain mitomycin C reduce postoperative adhesions. **Fertility and Sterility,** Birmingham, v. 83, p.1275-1283, 2005.
31. MENZIES, D.; ELLIS, H. The role of plasminogen activation in adhesion prevention. **Surgery Gynecology & Obstetrics**, Chicago, v.172, p.362-366, 1999.
32. MOREIRA, H.; Jr., M.D.; STEVEN, D.; WEXNER, M.D.; TAKUYA YAMAGUCHI, M.D.; PIKARSKY, M.D.; ALON, J.; ERICK, G. WEISS, M.D. JUAN,J.; SARDINHA, C.; Use of bioresorbable membrane (sodium hyaluronate + carboxymethylcellulose) after controlled bowel injuries in a rabbit model. **Disease of Colon and Rectum,** Massachusetts, v. 43, n. 2, p. 182-187, 2000.

33. MUELLER, P. O. E.; HAY, W. P. HARMON, B. Evalution of a bioresorbable hyaluronate membrane for prevention of experimentally induced abdominal adhesions in horses. **Soft Tissue Surgery**, Georgia, v.44, p.260-262, 1998
34. MÜLLER, S. A. Efficacy of adhesion prevention and impact on wound healing of intraperitonial phospholipids. **Journal of Surgery Research**, New York, v.96, p.68-74, 2001.
35. MUZZARELLI, R.; BALDASSARRE, V.; CONTI, F.; FERRARA, P. e BIAGINI, G. Biological activity of chitosan: ultrastructural study. **Biomaterials**, Ancona, Italy, v.9, p.247-252,1988.
36. OZEL, H. Induction and assessment methods used in experimental adhesions studies. **Wound Repair and Regeneration**, Saint Louis, v.13, n.4, p.358-364, 2005.
37. OZOGUL, Y. An experimental study of the effects of aprotinin on intestinal adhesion formation. **American Journal of Surgery**, Chicago, v.175, p.137-141, 1998.
38. PARKER, J. Retrospective evalution of repeat celiotomy in 53 horses with acute gastrointestinal disease. **Veterinary Surgery**, Philadelphia, v.18, n.6, p.424-431, 1999.
39. PRESSATO, D.; BIGON, E.; DONA, M.; PAVESIO, A.; RENIER, D.; BONAFINI,L.; IACO, P. A. D.; Hyaluronan derivates in postsurgical adhesion prevention. In: KENNEDY, J. F.; PHILIPS, G. O.; WILIAMS, P.A.; Hyaluronan: Procedings of an International Meeting, 2002, Cambridge. **Proceedings…** North East Wales Institute, 2002, p. 491-499.
40. QUESENBERRY, K.; CARPENTER, J. W.; **Ferrets, Rabbits and Rodents: Clinical Medicine and Surgery**, 2. ed. Washington: W. B. SAUNDERS, 2004. 585 p.
41. RAO, S. B. e SHARMA, C. P. Use of chitosan as a biomaterial: studies on its safety and hemostatic potential. **Journal of Biomedical Materials Research**, Poojapura, Trivandrum, Índia, v.34, p.21-28, 1997.
42. READ, R. A. EMERGENCY WOUND MANAGEMENT. **Soft Tissue Surgery**, In: WORL CONGRESS OF WSAVA, 31, 2006, Sydney. **Anais…** Sydney:WSAVA, 2006.

43. REDROBE, S.; Soft tissue surgery of rabbits and rodents. **Seminars in Avian and Exotic Pet Medicine,** Bristol, UK, v. 11, n. 4, p. 231-245, 2002.
44. ROBBINS, V.; COTRAN, R. S.; **Pathologic Basis of Disease,** Philadelphia: Ed. ELSEVIER/ SAUNDERS, 2005. 1448 p.
45. RODGERS, K. E.; CAMPEAU, J.; JOHNS, D. B.; di ZEREGA, G. S.; GIRGIS, W.; Reproduction of adhesions formation with hyaluronic acid after peritoneal surgery in rabbits. **Fertility and Sterility,** Birmingham, v. 67, p. 553-558, 1997.
46. SANTOS, C. L.; ABÍLIO, J. E.; ABREU OLIVEIRA, A. L.; MARIANO,C.M.A.; NUNES, A. T.; CARVALHO, E. C. Q.; Estudo comparativo entre as técnicas de sutura total e serosubmucosa em anastomoses colônicas na presença de um protetor intra luminar em cães. **Revista do Colégio Brasileiro de Cirurgões**, Rio de Janeiro, RJ, Brasil, v. 34, n. 4, p.245-250, 2007.
47. SCHINEIDER, A. Experimental study evaluating the effect of a barrier method on postoperative intraabdominal adhesions. **Digestive Deseases and Science,** Leipzig-Germany, v.53 n.3 pp 566-570, 2006.
48. SENEL, S.; Mc CLURE, J.; Potential applications of chitosan in veterinary medicine. **Advanced Drug Delivery Reviews,** Ankara, Turkey, v. 56, p.1467-1480, 2004.
49. SINGER, E.R.; LIVESEY, M.A.; BARKER, I.K.; HURTIG, M.B.; Utilization of the serosal scarification model of postoperative intestinal adhesion formation to investigate potential adhesion-preventing substances in the rabbit. **Canadian Journal of Veterinary Research**, Ontario, v. 60, p.305-311, 1996.
50. TASSIOPOULOS, A.K.; BAUM, G.; HALVERSON, J.D.; Small Bowel Fistulas. **Surgical Clinics of North America.** Philadelphia, v. 76, n.5, p.1175-1181, 1996.
51. THOMPSON, J. Pathogenesis and prevention of adhesion formation. **Digestive Surgery**, London, v.15, p.153-157, 1998.
52. TINGSTEDT, B. Increasing anastomosis safety and preventing abdominal adhesions formation by the use of polypeptides in the rat. **International Journal of Colorectal Diseases,** Lund, Sweden, v.21, p.566-572, 2006.
53. UENO H, MORI T, FUJINAGA T. Topical formulations and wound healing applications of chitosan. **Adverse Drug Reactions and Toxicological Review,** Oxford, England, v.2, n.52, p.105–115, 2001c.

54. UENO, H.; MURAKAMI, M.; OKUMURA, M.; KADOSAWA, T.; UEDE, T.; FUJINAGA, T.; Chitosan accelerates the prodution of osteopontin from polymorphonuclear leucocytes. **Biomaterials,** Ancona, Italy, n. 22, 1667-1673, 2001a.
55. UENO, H.; MURAKAMI, M.; OKUMURA, M.; KADOSAWA, T.; UEDE, T.; FUJINAGA, T.; Evaluations effects of chitosan for the extracellular matrix production by fibroblasts and the growth factors production by macrophages. **Biomaterials,** Ancona, Italy, n. 22, p. 2125-2130, 2001b.
56. UZUNKOY, A.; AKINCI, O.F.; COSKUN, A.; ASLAN, O.; KOCYIGIT, A.; Effects of antiadhesive agents on the healing of intestinal anastoosis. **Disease of the Colum and Rectum,** Massachusetts, v. 43, n. 3, 370-375, 2000.
57. VIPOND, M. N.; WHAWELL, S. A.; SCOTT-COOMBES, D. M. Experimental adhesion prophylaxis with recombinant tissue plasminogen activator. **Research of College of Surgery**, London, v.76, p.412-415, 1998.
58. VLAHOS, A.; YU, P.; LUCAS, C. E.; LEDGERWOOD, A. M.; Effect of a composite membrane of chitosan and poloxamer gel on postoperative adhesive interactions. **American Journal of Surgery,** New York, v. 67, n. 1, p. 15-21, 2001.
59. WATSON, R. W. Exposure of the peritonial cavity to air regulates early inflammatory responses to surgery in a murine model. **British Journal of Surgery**, London, v.82, p.1060-1065, 1995.
60. WEISEMAN, M.; Adhesiosn prevention: Past the future. In: di ZEREGA, G. S.; **Peritoneal Surgery.** 1.ed. New York: di Zerega, 2000, p. 401-417.
61. WHITE, N. A. Pathology of the small and large intestine. In: CONGRESS ON EQUINE MEDICINE AND SURGERY, 8., 2003, Ithaca, New York, **Anais eletrônicos…** [online], Ithaca:IVIS, 2003. Disponível em: www.ivis.org
62. YEO, Y.; BURDICK, J. A.; HIGHLEY, C. B.; MARINI, R.; LANGER, R.; KOHANE, D. S.; Peritoneal applications of chitosan ad UV-cross-linkable chitosan. **Journal of Biomedical Materials Research Part A**, Hoboken, N.J, US, v. 78A, p. 668-675, 2006.
63. YEO, Y.; KOHANE, D. S.; Polymer in the prevention of peritoneal adhesions. **European Journal of Pharmaceutics and Biopharmaceutics,** London, v. 68, p. 57-66, 2009.

64. YOSOF, N. L. B. M.; LIM, L. Y. e KHOR, E. Preparation and characterization of chitin beads as a wound dressing precursor. **Journal of Biomedical Materials Research**, Tokyo, Japan, v.54, p.59-68, 2001.
65. ZHOU, J. Reduction in postoperative adhesion formation and re-formation after an abdominal operation with the use of the N,O-carboxymethyl-chytosan. **Chitogenics Ltd,** Nova Scotia, Canadá, p.307-311 2004.
66. ZHOU, J.; LIWSKI, R.S.; ELSON, C.L TIMOTHY D.; Reduction in postsurgical adhesion formation after cardiac surgery in a rabbit model using N,O-carboxymethil-chitosan to block cell adherence. **The Journal of Thoracic and Cardiovascular Surgery,** Stockholm, v. 135, n. 4, p.777-780, 2008.
67. ZHOU, X.L.; CHEN, S.W.; LIAO, G.D.; SHEN, Z.J.; ZHANG, Z.L.; SUN, L.; YU, Y.J.; HU,Q.L.; JIN,X.D.; Preventive effect of gelatinizedly-modified chitosan film on peritoneal adhesion of different types. **World Journal of Gastroenterology**, New York, v. 13, n. 8, p. 1262-1267, 2007.