UNIVERSIDADE FEDERAL DE GOIÁS
ESCOLA DE VETERINÁRIA E ZOOTECNIA
PROGRAMA DE PÓS-GRADUAÇÃO EM CIÊNCIA ANIMAL

Disciplina: SEMINÁRIOS APLICADOS

# COMPLICAÇÕES EM ANESTESIA EPIDURAL EM CÃES E GATOS

Louise Pereira Mortate
Orientador: Prof. Dr. Juan Carlos Duque Moreno

GOIÂNIA
2013

**LOUISE PEREIRA MORTATE**

# COMPLICAÇÕES NA ANESTESIA EPIDURAL EM CÃES E GATOS

Seminário apresentado junto à Disciplina de Seminários Aplicados do Programa de Pós-Graduação em Ciência Animal da Escola de Veterinária e Zootecnia da Universidade Federal de Goiás.
Nível: Mestrado

**Área de Concentração:**
Patologia, Clínica e Cirurgia Animal

**Orientador:**
Prof. Dr. Juan Carlos Duque Moreno - UFG

**Comitê de Orientação:**
Profa. Dra. Celina Tie Nishimori Duque - UFG
Prof. Dr. Luiz Augusto de Souza - UFG

GOIÂNIA
2013

## SUMÁRIO

**1. INTRODUÇÂO**..... 01
**REVISÃO DE LITERATURA**..... 03
**2. ANESTESIA EPIDURAL** ..... 03
2.1. Anatomia do canal vertebral em cães e gatos..... 03
2.2. Abordagem ao espaço epidural..... 05
2.3. Farmacocinética dos fármacos utilizados pela via epidural..... 07
2.4. Fármacos utilizados pela via epidural..... 07
2.4.1. Anestésicos locais..... 07
2.4.2. Opioides..... 09
2.5.Contraindicações..... 09
**3. COMPLICAÇÕES**..... 10
3.1. Anestesia raquidiana total..... 10
3.2. Injeção subdural..... 14
3.3. Hemorragia epidural..... 16
3.4. Abcesso epidural..... 20
3.5. Hipotensão e bradicardia..... 22
3.6. Depressão respiratória..... 26
3.7. Déficits neurológicos..... 28
**4. CONSIDERAÇÕES FINAIS**..... 31
**5. REFERÊNCIAS**..... 32

## LISTA DE FIGURAS

**Figura 1 -** Desenho esquemático da medula espinhal. A figura demonstra a posição das meninges, a dura-máter se posiciona externamente, a aracnoide medial e a pia-máter é a membrana interna..... 04

**Figura 2 -** Representação esquemática da região lombossacra de cães e gatos. A medula espinhal dos cães se prolonga até o inicio da L7, enquanto a dos gatos se prolonga até o inicio da S1, facilitando a punção das meninges e da medula espinhal..... 05

**Figura 3 - A-** Fotografia da localização do espaço epidural na região lombossacra em cão. Os dedos polegar e médio se localizam sobre as asas do íleo enquanto o indicador encontra a depressão entre L7 e S1. **B –** Com a mão direita se insere a agulha direcionando-a até o espaço epidural..... 06

**Figura 4 -** Ilustração das agulhas epidurais. A ponta curvada das agulhas epidurais permite a colocação do cateter epidural e dificultam a punção da dura-máter..... 07

**Figura 5 -** Vista lateral de mielografia em humano demostrando contraste no espaço subdural e epidural..... 16

**Figura 6 -** Mielografia ventrodorsal demonstrando abcesso epidural em um cão ..... 21

## 1. INTRODUÇÃO:

Os bloqueios centrais ou neuroaxiais são aqueles que interrompem a condução nervosa nas proximidades da medula espinhal ou estruturas que envolvam a própria medula. Existem dois tipos de bloqueios centrais, o bloqueio epidural e o bloqueio intratecal (KLAUMANN & OTERO, 2013).

Quando o fármaco é depositado no espaço epidural, entre a dura-máter e os limites do canal vertebral, essa manobra é conhecida como anestesia ou bloqueio epidural, conhecido também como anestesia extradural e peridural. Quando o fármaco é administrado no espaço subaracnóideo, ou seja, após ultrapassar a dura-máter e a membrana aracnóide a técnica é denominada anestesia ou bloqueio subaracnóide, também conhecido como intratecal ou espinal (KLAUMANN & OTERO, 2013).

A anestesia epidural é empregada para fornecer anestesia e analgesia durante o procedimento cirúrgico, analgesia no período pós-operatório imediato e analgesia em longo prazo, pela utilização de cateteres epidurais. Essa ultima técnica é geralmente utilizada em pacientes com dores graves e crônicas, como por exemplo, os pacientes com câncer.

A anestesia epidural é uma das mais utilizadas na atualidade devido ao elevado índice de sucesso e segurança. Porém, essa técnica anestésica não está isenta de complicações, algumas delas graves.

A segurança propiciada pela anestesia epidural é explicada pelo fato de os fármacos se ligarem aos seus receptores de forma maximizada utilizando-se doses menores do que comparado à administração sistêmica (TORSKY & DYSON, 2000). Quando ocorrem complicações, estas variam de gravidade, podendo ir desde cefaleia até a parada cardiorrespiratória.

Considerando a frequência com que a anestesia epidural é utilizada na rotina anestesiológica em medicina veterinária, a compreensão das complicações desse procedimento é de suma importância. Dessa forma, o objetivo desta revisão de literatura é abordar as principais complicações em decorrência da anestesia epidural em cães e gatos. Existem poucos artigos científicos e relatos a respeito das complicações em anestesia epidural em cães e gatos, por esse

motivo, será realizado um comparativo com os trabalhos realizados na área da medicina.

**REVISÃO DE LITERATURA:**

## 2. ANESTESIA EPIDURAL

Para entender as complicações da anestesia epidural, é necessário o conhecimento sobre como ela ocorre em situações normais, por isso, uma breve revisão será apresentada.

### 2.1. Anatomia do canal vertebral de cães e gatos

O canal vertebral aloja o espaço epidural, a medula espinhal, as meninges e o líquido cefalorraquidiano. As três meninges são a dura-máter, membrana aracnoidea e a pia-máter (figura 1). No interior do espaço epidural também se encontra tecido adiposo, conjuntivo e abundante trama de plexos nervosos (KLAUMANN & OTERO, 2013).

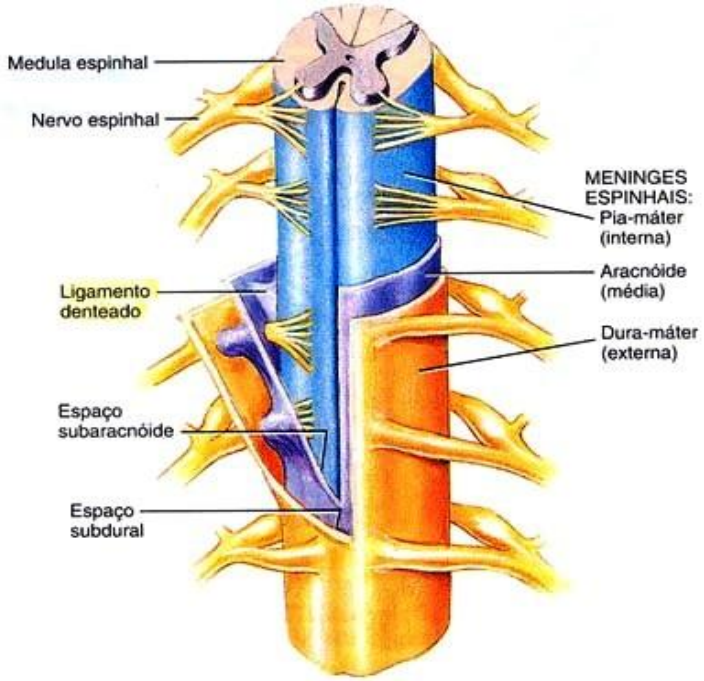


**Figura 1-** Desenho esquemático da medula espinhal. A figura ilustra a posição das meninges, a dura-máter mais externa, a aracnóide medial e pia-máter interna.

Fonte: BARBOSA (2013) anatomiadosanimais.blogspot.com Acesso em 15/09/2013.

A dura-máter se estende por cerca de 2 cm além do final da medula espinhal, formando o saco dural, onde estão localizadas as raízes nervosas dos segmentos mais caudais da medula. O saco dural raramente excede 3 mm de largura em nível do sacro (FANTONI, 2012).

O espaço epidural é mais volumoso na altura do lombossacro, na qual a medula espinhal se afila ou torna-se ausente. Na altura de L7, observa-se no final da medula, o filamento terminal, um filamento esbranquiçado, recoberto por pia-máter, que se prolonga caudalmente até o sacro, fixando a medula na coluna vertebral (KLAUMANN & OTERO, 2013).

A medula espinhal do cão possui 36 segmentos espinhais. Em cada segmento da medula emergem uma raiz ventral e uma dorsal de forma bilateral. No forame intervertebral as raízes nervosas se unem formando o nervo espinhal (OTERO, 2005).

A cauda equina é um conjunto de nervos formados pelas raízes dos segmentos sacros e caudais e se localiza por trás do cone medular ao redor filamento terminal (OTERO, 2005).

O conhecimento da anatomia do paciente é imperativo para o sucesso do bloqueio. No cão adulto a colocação da agulha na região lombossacra raramente resulta em punção acidental do cone medular, pois seu limite caudal está entre L6 e L7. Vale lembrar que cães pequenos e filhotes podem ter a medula espinhal mais longa, havendo maior risco de punção da dura- máter. A medula espinhal do gato tem seu término entre L7 e S1, podendo haver punção da dura-máter e da membrana aracnóide com maior frequência (figura 2). Pode haver variação de acordo com a raça (WETMORE & GLOWASKY, 2000; TORSKY & DYSON, 2000).

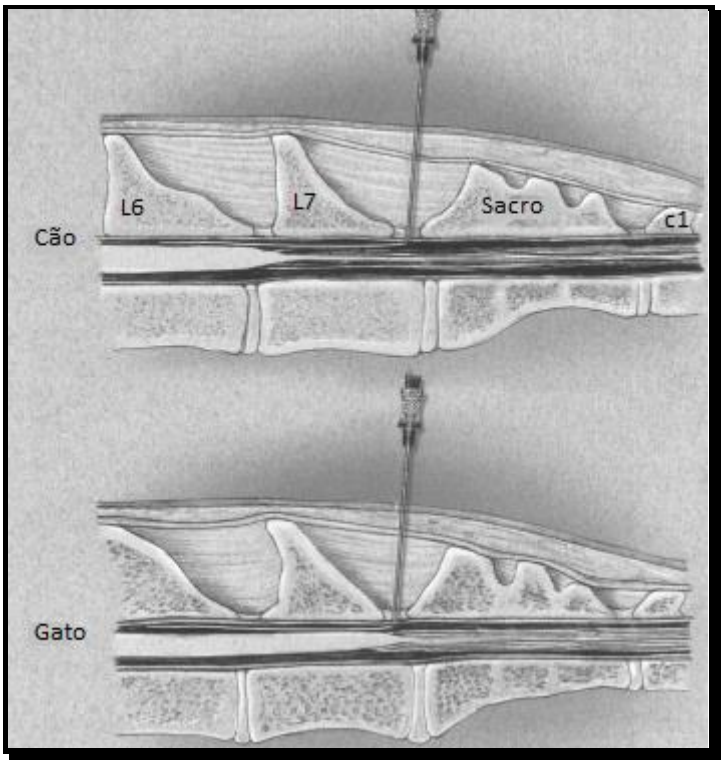


**Figura 2-** Representação esquemática da região lombossacra de cães e gatos. A medula espinhal dos cães se prolonga até o inicio da L7, enquanto que a dos gatos se prolonga até o inicio da S1, facilitando a punção das meninges e da medula espinhal.
Fonte: WETMORE & GLOWASKY (2000).

## 2.2. Abordagem ao espaço epidural

A abordagem ao espaço epidural em pequenos animais se realiza habitualmente em nível do espaço lombossacro (L7-S1). Contudo, é importante destacar que, é possível acessar o espaço epidural em qualquer espaço intervertebral da coluna lombar (KLAUMANN & OTERO, 2013).

Na abordagem lombossacra, o animal é posicionado sobre decúbito esternal ou laterolateral, mantendo o eixo longitudinal da coluna vertebral paralelo à mesa. Colocam-se os dedos polegar e médio da mão esquerda sobre as asas do íleo, e com o dedo indicador, localiza-se a depressão situada entre a L7 e S1. A mão direita guia a agulha até o espaço epidural (figura 3) (OTERO, 2005).

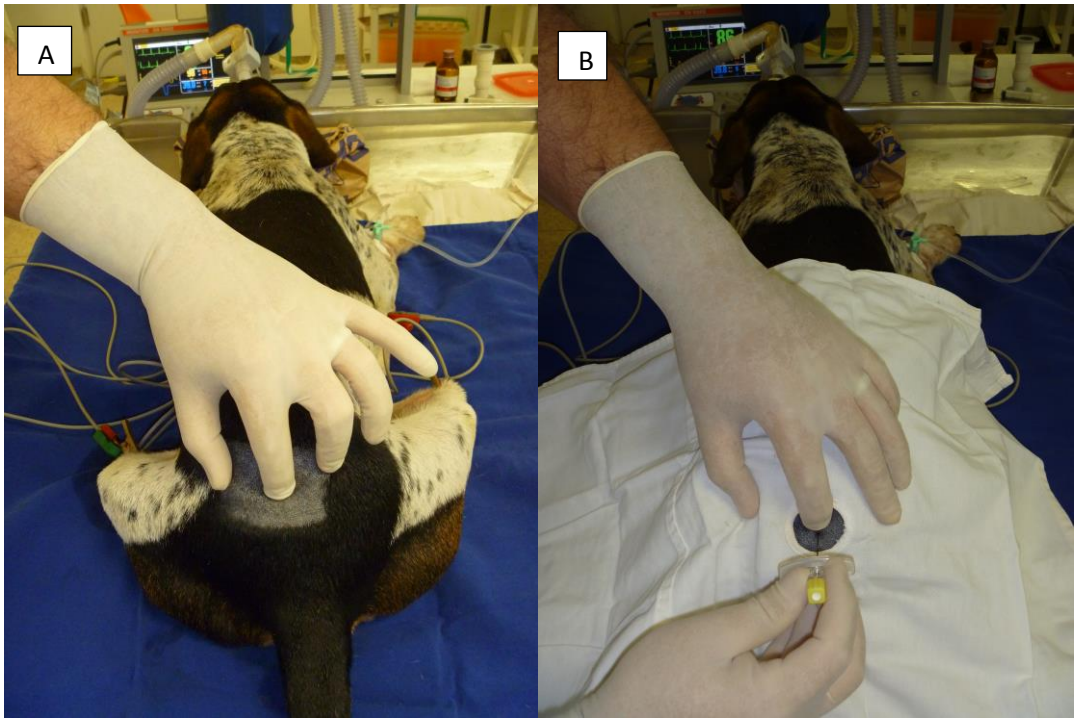


**Figura 3 – A-** Fotografia da localização do espaço epidural na região lombossacra em cão. Os dedos polegar e médio se localizam sobre as asas do íleo enquanto o indicador encontra a depressão entre L7 e S1. **B –** Com a mão direita se insere a agulha direcionando-a até o espaço epidural.
Fonte: Imagens cedidas por DUQUE (2013).

A agulha é inserida através da pele e da musculatura até encontrar uma estrutura que oferece maior resistência, o ligamento amarelo. Quando a ponta da agulha vence a resistência oferecida pelo ligamento amarelo, entra no espaço epidural e é possível perceber a perda da resistência tanto à progressão da agulha, quanto à injeção de ar ou da solução contida na seringa (KLAUMANN & OTERO, 2013).

As agulhas epidurais são nomeadas de acordo com o desenho de sua ponta. A agulha de Crawford é usada somente para injetar soluções, enquanto que as agulhas Hustead e Tuohy também podem ser usadas para colocação e direcionamento de cateteres epidurais. Estas duas ultimas tem o bisel curvado, o que faz com que, após a punção, fique paralelo à medula espinhal dificultando a punção da dura-máter (figura 4). O uso de agulhas de maior diâmetro permite a inserção de cateteres epidurais, por causa desta característica pode ser necessário uma pequena incisão de pele para a passagem da agulha.




**Figura 3 –** Ilustração das agulhas epidurais. A ponta curvada das agulhas permite a colocação de cateter epidural e dificulta a punção da dura-máter.
Fonte: WETMORE& GLOWASKY (2000).

## 2.3. Farmacocinética dos fármacos utilizados pela via epidural

Os fármacos administrados por via epidural podem sofrer receptação por 3 vias: absorção sistêmica pela rede capilar do espaço peridural, sequestro pelo tecido adiposo peridural e absorção pela medula e pelo liquido cefalorraquidiano. Essas vias de receptação são influenciadas pelas propriedades físico-quimicas de cada fármaco.

## 2.4. Fármacos utilizados pela via epidural

As duas classes de fármacos mais utilizados na anestesia epidural são os anestésicos locais e os opioides.

### 2.4.1. Anestésicos locais

Os anestésicos locais depositados no espaço peridural agem inibindo a passagem de impulsos sensitivos, motores e autonômicos, atuando nas fibras nervosas dorsais e ventrais que emergem da medula, nos troncos espinhais que

emergem dos espaços intervertebrais e na medula espinhal, após a difusão pelas meninges. Esses anestésicos bloqueiam os canais de sódio voltagem-dependentes nas fibras nociceptivas C e A-delta, inibindo a dor cirúrgica de maneira eficaz (FANTONI, 2012).

Os anestésicos locais mais utilizados são lidocaína e a bupivacaina. Os períodos de latência são de 5 a 10 minutos para a lidocaína e de 10 a 15 minutos para a bubivacaina e o período de ação é de 45 a 90 minutos para a lidocaína e de 120 a 360 minutos para a bupivacaina (TORSKE & DYSON, 2000).

A concentração na qual os diferentes agentes serão utilizados dependerá da indicação clínica. Em geral, para realizar procedimentos cirúrgicos se usam soluções de lidocaína 2%, bupivacaina acima de 0,25% ou ropivacaina acima de 0,2%. Porém, quando se desejar efeito predominantemente analgésico, com pouco envolvimento da função motora, podem ser utilizadas a lidocaína 1%, ropivacaina 0,2% e bupivacaina a 0,125% (KLAUMANN & OTERO, 2013).

Existem duas formas de se calcular a dose dos anestésicos locais utilizados por via epidural. A primeira consiste no volume a administrar em função do peso corporal do animal e a segunda se baseia no comprimento da coluna vertebral (KLAUMANN & OTERO, 2013).

A administração lombossacra de 1 ml para cada 4,5kg (volume do anestésico em função do peso) é recomendada para promover bloqueios perineais, membros posteriores e abdome caudal (KLAUMANN & OTERO, 2013).

Quando se utiliza o comprimento da coluna vertebral para calcular o volume injetado, a coluna vertebral é mensurada em centímetros, desde o osso occipital até a primeira vertebra coccígea. Utiliza-se a dose de 0,05ml/cm para promover bloqueio até aproximadamente L1, 0,10ml/cm para promover bloqueio até aproximadamente T9 e 0,15ml/cm para promover bloqueio até aproximadamente T4 (KLAUMANN & OTERO, 2013).

Caso se opte pela pelo calculo de dose por meio do comprimento da coluna vertebral, devem ser empregadas concentrações menores de anestésicos locais para não comprometer a função motora dos músculos respiratórios. Recomenda-se a concentração de ropivacaina e bupivacaina a 0,1 e 0,2% respectivamente, (KLAUMANN & OTERO, 2013).

O volume máximo recomendado em qualquer injeção epidural no cão é de 6 ml de solução de anestésico local (TORSKE & DYSON, 2000).

2.4.2. Opioides

Os opioides promovem analgesia por meio dos receptores opioides localizados na medula espinhal e pela ação sistêmica após sua absorção. Estes fármacos agem nos neurônios pré-sinápticos impedindo a liberação de substância P nos receptores pós-sinapticos para hiperpolarizar a célula, bloqueando a transmissão do estimulo nocivo para centros superiores. Assim, agem na nocicepção sem influenciar na função motora, sensorial e autonômica (JONES, 2001; FANTONI, 2012).

A relação entre dose administrada e a extensão do tecido afetado depende da lipossolubilidade do agente opioide utilizado. No caso dos opioides, quanto maior a lipossolubilidade, maior o índice de recaptação do fármaco e mais efeitos sistêmicos serão observados. Por outro lado, quanto mais hidrossolúvel for o fármaco, mais tempo permanecerá no líquor e maior o tempo de ação (TORSKE & DYSON, 2000; FANTONI, 2012). A morfina é o agente mais utilizado desta classe de fármaco. Sua baixa lipossolubilidade lhe permite permanecer durante longos períodos no canal medular, aumentando dessa maneira sua biodisponibilidade no liquido cefalorraquidiano, e, por conseguinte, extensão e duração dos efeitos (KLAUMANN & OTERO, 2013). A dose de morfina pela via epidural recomendada para cães e gatos é de 0,1mg/kg, o período de latência é de 20 a 60 min e o período de ação é de 16 a 24h (JONES, 2001).

## 2.5. Contraindicações

A anestesia epidural é um procedimento seguro e eficaz, porém deve ser usado com cautela. As duas principais contraindicações para anestesia epidural são as coagulopatias e sepse (KLAUMANN & OTERO, 2013). Outras contraindicações são trauma ou infecção no tecido a se inserir a agulha para

realizar a epidural, trauma espinhal e déficit neurológico (WETMORE & GLOWASKI, 2000).

## 3. COMPLICAÇÕES:

As complicações relacionadas aos bloqueios neuroaxiais podem ir desde o simples fracasso da técnica até colocar em risco a vida do animal. As principais complicações em cães e gatos são a anestesia raquidiana total, injeção subdural, hematoma epidural, abcesso epidural, hipotensão e bradicardia, depressão respiratória e déficits neurológicos.

### 3.1. Anestesia raquidiana (intratecal) total

A abordagem do espaço subaracnóideo está bem descrita na medicina veterinária quando se trata de procedimento diagnóstico. No entanto, os detalhes da administração de anestésicos e analgésicos por via espinhal são pouco comentados na literatura, ao ponto que sua execução é considerada como acidente no decorrer da punção epidural (KLAUMAN & OTERO, 2013).

Na maioria dos cães a medula espinhal termina em aproximadamente L7, porém em cães de pequeno porte e felinos a medula pode terminar mais caudalmente. Nesses casos pode ocorrer acidentalmente uma administração subaracnóidea (TORSKE & DYSON, 2000; FANTONI, 2012).

A dose dos fármacos administrados por via peridural é maior do que a recomendada para a via subaracnóidea, pelo que uma aplicação inadvertida pode causar sérios problemas ao paciente, como, por exemplo, intoxicação, convulsões, depressão respiratória, apneia e até parada cardíaca (FANTONI 2012).

Em humanos, a dose recomendada de morfina intratecal é aproximadamente 30 vezes menor que a epidural, enquanto a dose dos anestésicos locais é 10 vezes menor. Na medicina veterinária, as doses intratecais ainda não foram estabelecidas. Apesar disso, há a recomendação em se reduzir a dose da injeção de fármaco quando houver punção acidental da

membrana aracnoide, evidenciada pelo extravasamento de liquido cefalorraquidiano pela agulha. Neste procedimento a agulha é tracionada e reposicionada no espaço epidural, posteriormente se administra 40 a 50 % do volume da injeção. Muito cuidado é recomendado porque não há trabalhos que comprovem essa indicação (FANTONI, 2012).

A baricidade é definida como a relação entre a densidade do fármaco e do liquor. Para uso peridural, preconiza-se o uso de soluções hipobáricas e isobáricas, ou seja, densidade menor que a do liquido cefalorraquidiano, e igual a do liquido cefalorraquidiano respectivamente. Já para intratecal, as soluções hiperbáricas são mais indicadas (KLAUMANN & OTERO, 2013).

Pela via intratecal, também se deve levar em consideração a gravidade especifica do fármaco em relação ao liquido cefalorraquidiano. Esse fator determina como os fármacos são distribuídos no liquido cefalorraquidiano. Fármacos de alta gravidade especifica (hiperbáricos) tem alta afinidade pelas áreas mais baixas da coluna vertebral, e os de baixa gravidade, o contrário (FANTONI, 2012).

A baricidade do liquido cefalorraquidiano em caninos é de 1005 a 1007 em caninos e em felinos entre 1005 a 1021, com valor médio para ambos de 1010. Isto significa que as formulações com densidade superior a 1010 são hiperbáricas, e se preparam adicionando glicose 5 a 8% e as hipobáricas são preparadas diluindo o princípio ativo em agua destilada (KLAWMANN & OTERO, 2013). As soluções hiperbáricas se deslocam para os locais de declive, enquanto que as hipobáricas deslocam-se para as regiões opostas ao decúbito, já as isobáricas espalham-se independente da posição. Quando as doses são similares, as soluções hiperbáricas tendem a promover bloqueios de maior progressão cefálica, desde que a posição favoreça. Isso se deve a maior diluição do principio ativo no liquido cefalorraquidiano. Por essa razão, soluções que mais se diluem atingem os troncos nervosos com menor concentração e costumam ter tempo de duração inferior. Por exemplo, em seres humanos, a duração da punção com bupivacaina 0.5% hiperbárica é de 180min, enquanto que o mesmo volume do mesmo anestésico com concentração igual, porém iso ou hipobárica produz efeito de 240min (OTERO, 2005).

RICHARDSON et al., (1998) compararam os efeitos da bupivacaina hiperbárica com a hipobárica em mulheres em procedimento de cesariana. Foi utilizada como solução hiperbárica, 2 ml de bupivacaina 0,75% em dextrose 8,25% e como solução hipobárica foi utilizado 3 ml de bupivacaina a 0,5%. Não houve diferenças estatísticas comparando a apresentação clínica das pacientes entre as duas soluções, porém houve algumas variações entre elas:

QUADRO 1: Fatores intraoperatórios e diferenças clínicas entre a solução hipobárica e hiperbárica por via intratecal em mulheres em procedimento de cesariana

| **Fator avaliado** | **Hipobárica (n=15)** | **Hiperbárica (n=15)** |
|---|---|---|
| Altura da analgesia | T1 | T2 |
| Tempo para analgesia de T4 (min) | 4±2 | 3±1 |
| Vômito | 2 | 2 |
| Desconforto | 1 | 3 |
| Suplementação analgésica | 1 | 0 |
| Administração de efedrina | 10 | 13 |
| Tempo de regressão de analgesia para o segundo segmento (min) | 94±33 | 108±32 |
| Tempo de regressão de analgesia para T10 (min) | 228±77 | 188±50 |
| Tempo para o primeiro movimento de extremidade (min) | 155±48 | 127±25 |

Fonte: RICHARDSON et al.,1998.

Quanto às características das soluções, não se utilizam as mesmas formulações para a anestesia epidural e subaracnóidea, pois muitos excipientes aprovados para administração epidural são neurotóxicos quando administrados por via subaracnóidea (KLAUMAN & OTERO, 2013). Tanto a forma farmacêutica com seus excipientes e conservantes como o agente empregado podem ocasionar efeitos deletérios de diversa intensidade sobre a medula espinhal e

suas raízes nervosas (OTERO, 2005). A reação inflamatória da membrana aracnóide e a degeneração permanente das estruturas nervosas, sobretudo as raízes nervosas, em contato com agentes irritantes são frequentes (OTERO, 2005).

COLLIER (2010) relata o caso de uma mulher em quem erroneamente foi aplicada anestesia subaracnoide, quando se desejava realizar epidural. Através de cateter peridural, ela recebeu 16ml de bupivacaina a 0,12%, após 80 min de trabalho de parto, foi necessário um adicional de anestésico local, quando recebeu mais 10 ml de lidocaína com epinefrina; após 2 minutos foram aplicados mais 10 ml do anestésico. A paciente apresentou hipotensão grave e apnéia. A mulher passou por reanimação e conversão para a anestesia geral para realização de cirurgia. Ela acordou 3 horas depois e o bloqueio regrediu totalmente após 6 horas.

Cefaleia após punção da dura-máter (dural) é comumente relatada na medicina. Isso acontece por causa da perfuração da subaracnóide, e extravasamento de liquido cefalorraquidiano para o espaço epidural, causando diminuição da pressão intracraniana, que leva a dores de cabeça (GHALEB et al., 2012). A cefaleia pode ser identificada em cães e gatos através de sinais clínicos, porém, não foi encontrado nenhum relato dessa alteração.

Em resumo, a administração de anestésicos locais e analgésicos de forma acidental pela via intratecal pode levar a progressão cefálica rápida e extensa dos fármacos levando a sinais clínicos como depressão respiratória, hipotensão, e até sinais clínicos neurológicos. O fato dos fármacos utilizados pela via epidural serem hipobáricos agrava esse fator, já que os mesmos podem se infundir com mais facilidade pelo liquido cefalorraquidiano. Além disso, essas drogas possuem maior tempo de ação quando comparados aos hiperbáricos, o que leva a uma demora na regressão do bloqueio. O tratamento é de suporte, sendo que irá variando de acordo com as alterações apresentadas pelo paciente. A monitoração até a regressão completa do bloqueio é de suma importância.

### 3.2. Injeção subdural

O espaço subdural se localiza entre a dura-máter e a membrana aracnóide (BLOMBERG, 1987). Em humanos o grau de ligação entre a dura-máter e a membrana aracnoide é irregular (BLOMBERG, 1987). No cão, a existência de espaço subdural é considerada patológica (KLAWMANN & OTERO, 2013).

A incidência de injeção de anestésico pela via subdural em humanos varia de 0,1% a 0,8% (LUBENOW et al.,1988). A incidência pode ser maior quando se utiliza agulhas com design “ponta de lápis” e de pequeno calibre (DAVID & RAWA, 2002).

Em um trabalho feito por BLOMBERG (1987), analisou-se 15 corpos humanos frescos utilizando-se endoscopia para acessar o espaço subdural e subaracnóide. Os procedimentos foram feitos utilizando agulha de Tuohy. Após a introdução da agulha foi inserido o cateter epidural. Das 15 amostras, o espaço subdural foi facilmente acessado em 10 individuos, em 4 o acesso foi feito com dificuldade e em 1 caso não foi possível acessar o espaço subdural.

Durante a realização da mielografia, no qual se deseja acessar o espaço subaracnoide, pode-se acessar o espaço subdural. MILANTS et al. (1992), fizeram um estudo retrospectivo em humanos com 624 mielografias tradicionais e mielografias seguidas de tomografia computadorizada. Utilizou-se agulha espinhal de calibre 20 a 22, e aplicou-se o contraste. Os resultados das tomografias revelaram que o contraste foi identificado no espaço peridural em 35,4% e no espaço subdural em 2,4%.

O que é observado clinicamente é o inicio lento do bloqueio sensorial, que se inicia após 10 a 35 minutos após a aplicação, pode haver depressão respiratória e hipotensão. O quadro clínico depende do volume administrado do fármaco (DAVID & RAWA, 2002).

Em um estudo feito por COLLIER (2010), foram analisadas 130 mulheres da rotina do Hospital da Mulher em Sydney, Austrália, que apresentaram falha, inicio lento e bloqueio unilateral durante anestesia subaracnóide para procedimento de cesariana ou parto normal. O contrate foi aplicado através do cateter epidural e as pacientes encaminhadas ao setor de

radiologia. Das 130 pacientes, 10 apresentaram características radiológicas semelhantes à injeção subdural. Dessas 10 pacientes, três apresentaram dor durante a aplicação do contraste e foi cancelado o procedimento, não sendo possível concluir a localização do cateter; cinco apresentaram contraste no espaço epidural, uma no espaço subaracnóide e uma no espaço subdural. A paciente do bloqueio subdural apresentou hipotensão, dormência no corpo, sensação de peso no braço esquerdo, duas pernas, peito e períneo. Testes sensoriais revelaram dormência à altura de C3 do lado esquerdo e T2 do lado direito, as mãos e pernas ficavam imóveis, a respiração ficou dispneica.

YUN et al. (2011) relataram um caso de anestesia subdural em uma paciente humana do sexo feminino, de 68 anos, que desenvolveu câncer no reto, e houve metástase para o pulmão e no corpo vertebral entre T9 e L1 sendo este inoperável. A paciente se queixava de dores na coluna. Anestesia peridural foi realizada no espaço intervertebral entre T9 e T10 e contraste foi aplicado para verificação da localização. Após isso, injetou-se uma mistura de 6ml de bupivacaina a 0,125%. Foi utilizada uma agulha de tuohy de calibre 18 para fazer a punção. O bloqueio iniciou lentamente, e através de avaliação cuidadosa da mielografia com contraste se verificou que a anestesia havia sido subdural. Neste caso foi observado que o inicio da ação do anestésico local foi mais lento do que o que se espera na anestesia peridural.

Quando esta complicação ocorre, o paciente pode sofrer amplo bloqueio simpático causando hipotensão, angustia respiratória e até mesmo inconsciência e apneia caso ocorra bloqueio dos músculos respiratórios (COLLIER, 2004).

Existe a diferenciação entre os termos intradural e subdural. As imagens mostram que quando um medicamento é injectado intradural, as camadas finas da dura-máter são separadas e a droga não é difundida resultando em inchaço da dura-máter. Essa diferenciação é importante apenas do ponto de vista do diagnóstico por imagem, clinicamente não há como diferenciar as duas. Quanto mais solução é injectada, maior a chance de extravasamento para o espaço epidural, subdural e subaracnóide (COLLIER, 2010).

A epidurografia normal apresenta um padrão de “arvore de natal”, já que o contraste se espalha pelos forames intervertebrais. Já o padrão de

contraste da injeção subdural é amplamente distribuído para cima e para baixo formando uma estrutura estreita. As raízes dos nervos não se distinguem (figura 5) (YUN et al, 2011).

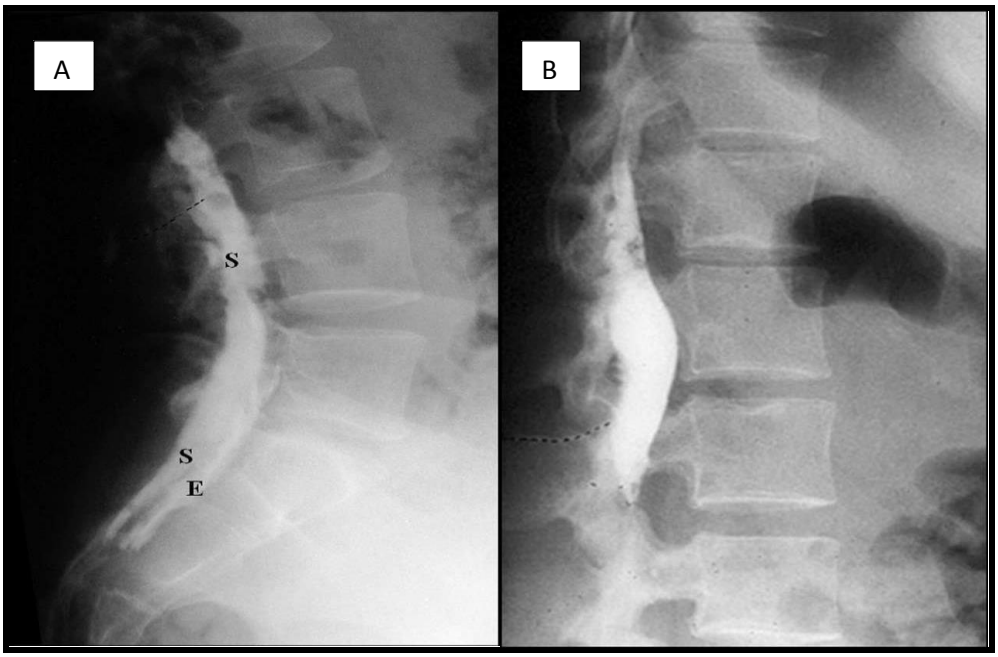


**Figura 4 – A-** Vista lateral de mielografia em humano, demonstrando o contraste no espaço subdural (S) e epidural (E). **B -** vista lateral de contraste subdural.
Fonte: COLLIER (2004).

### 3.3. Hemorragia epidural

Os hematomas espinhais afetam o sistema nervoso central e, embora raros, podem causar sequelas neurológicas permanentes e ate mesmo a morte se não tratados adequadamente. A incidência é baixa, porém pode ser variável. A incidência de hematoma espinhal nos idosos submetidos a operações ortopédicas de grande porte pode chegar a 1:3600 (MOEN, 2004).

Pode-se fazer uso de cateter epidural para manter analgesia por períodos prolongados. Quando um cateter epidural é inserido ou removido, é importante que a coagulação do paciente seja normal. Durante a inserção ou retirada do cateter epidural, o anestesista pode danificar um vaso sanguíneo no espaço epidural. O espaço epidural é envolto por osso e irá ser comprimido

quando o hematoma expandir, comprimindo a medula espinhal, o que pode resultar em paraplegia (CHUMBLEY & THOMAS, 2010).

GLOTZBECKER et al. (2010), fizeram uma revisão sistemática utilizando 26 trabalhos de relevância da área da medicina com o objetivo de esclarecer a incidência de hematoma epidural e se o uso de anticoagulantes aumentam a chance de ocorrência dessa patologia. Em humanos, tem-se como protocolo de preparação para o procedimento anestésico para cirurgias ortopédicas o uso de anticoagulantes, com o objetivo de prevenir tromboembolismo. Dentre os estudos utilizados para a revisão estavam incluídos trabalhos com o uso de anticoagulantes e sem o uso de anticoagulantes. O resultado foi que a maior incidência notificada de hematoma epidural em todos os estudos foi de 1%, e nos pacientes que receberam anticoagulantes, a incidência mais alta foi de 0,7%. Considerando que a incidência de hematoma epidural em todos os trabalhos foi 0,4% com a profilaxia e 0,2% sem a profilaxia, os dados sugerem que a quimioprofilaxia é segura.

Para prevenção da hemorragia epidural os cateteres epidurais podem ser removidos quatro horas após a administração de heparina por via subcutânea duas vezes por dia e 12 horas após a heparina de baixo peso molecular, que é administrada diariamente (CHUMBLEY & THOMAS, 2010).

Para prevenir o desenvolvimento de hematoma espinhal é importante a identificação dos fatores de risco para sangramentos de neuroeixo. Em humanos, os fatores de risco mais comumente identificados são uso de drogas anti-hemostáticas (cumarínicos, antiplaquetários, heparinas de alto e baixo peso molecular, fibrinolíticos); presença de malformações vasculares espinhais; historia familiar de sangramento ou coagulopatias; história prévia de sangramentos anormais em pequenas cirurgias (tratamento dentário, por exemplo); sangramentos gengivais, nasais ou de pele sem causa aparente; doença hepática e renal grave; doenças da coluna vertebral (estenose de canal medular, espondilite anquilosante); pré-eclâmpsia com disfunção hepática e trombocitopenia; hipertensão arterial sistêmica e alcoolismo (KREPPEL et al., 2003).

Não existem fatores de risco associados especificamente à anestesia epidural em cães e gatos. Consideram-se nessa situação os mesmos fatores de

risco de hemorragia para outros procedimentos. Os testes comumente utilizados são os que detectam as desordens hemostáticas primarias, como por exemplo, contagem de plaquetas, tempo de coagulação e analise de fator de Von Willebrand (HERRING & McMICHAEL, 2012).

No caso de coagulopatias, o procedimento de anestesia epidural é contraindicado pela possibilidade de gerar hematoma epidural (FANTONI & CORTOPASSI, 2002).

Segundo BROMAGE (1993), o tempo de sangramento é um instrumento de diagnóstico útil, barato, qualitativa que dá resultados rápidos, sendo uma boa forma para se prevenir possíveis hemorragias epidurais. A contagem de plaquetas também é uma ótima forma de profilaxia, contagens abaixo de 100 x $10^9$/ml estão associadas a prolongado sangramento e contagens abaixo de 50-60 x $10^9$/ml devem ser consideradas como contraindicação para anestesia espinhal ou epidural (Ramasthan et al.,1989 citado por BROMAGE,1993).

Após a ocorrência do hematoma epidural, é importante o diagnóstico e o tratamento precoce, nas primeiras 6 a 12 horas após instalação dos sinais e sintomas. O atraso no diagnóstico, e apresentação clínica inicial com déficits neurológicos graves podem significar má evolucão e possibilidade de morte ou sequelas definitivas (SOUZA et al., 2011).

Em uma meta-analise envolvendo 613 pacientes com hematoma de neuroeixo, os pacientes que desenvolvem sintomas após 24-36 horas tendem a recuperação mais pobre e incompleta, ao contrário daqueles que desenvolvem sintomas até 6 horas do procedimento (KREPPEL et al., 2003).

Na tentativa de favorecer o diagnóstico precoce, MEIKLE et al. (2008) sugeriram protocolos de avaliação neurológica de rotina para os serviços de dor e anestesia, principalmente após o uso e a retirada de cateteres peridurais. As recomendações são que pacientes com infusões peridurais continuas, devem ser observados quanto a presença de bloqueio motor no mínimo a cada 4 horas sendo que essas observações devem continuar até 24 horas depois da retirada do cateter peridural; caso ocorra deterioração na função motora, na ausência de *bolus* recente de anestésico local, a pessoa responsável deve ser contatada imediatamente; se o bloqueio motor for atribuído a uma dose recente de

anestésico local, deve-se reavaliar em 2 horas; se houver suspeita de hematoma neuroaxial, o paciente deve ser encaminhado para a realização de ressonância magnética ou tomografia.

SOUZA et al. (2011) relataram 2 casos de hematoma epidural em humanos. No primeiro, um paciente de 79 anos submetido a um procedimento de revascularizacão femuropoplitea esquerda, recebia heparina como profilaxia de tromboembolismo. A punção foi feita 12horas após a ultima dose de heparina. Após 24 horas da operação, o paciente apresentava-se com paraplegia, parestesia e perda das sensibilidades tátil, de pressão e de temperatura nos membros inferiores e abdômen abaixo do dermatomo de T10. Foi realizada a ressonância nuclear magnética toracolombar e foi evidenciado um hematoma neuroaxial posterior que se estendia de T6 a L2. O paciente foi encaminhado à cirurgia de descompressão medular. Durante a operação, foi evidenciada fistula arteriovenosa dural no nível de L1, próximo ao local da punção peridural prévia, sugerindo a possível origem do sangramento. Ao fim do ato anestésico, o paciente continuou com os déficits neurológicos, permanecendo nessas condições mesmo apos um ano de terapia de reabilitação.

No segundo caso, um homem de 48 anos portador de diabete mellitus foi submetido a um procedimento de osteotomia no joelho direito. No momento da alta, após 6 horas do procedimento, o paciente movimentava os membros pélvicos e possuía a sensibilidade superficial e profunda preservada. Dois dias após a operação tiveram início retenção urinária, dor isquiática no membro pélvico direito, parestesia e dificuldade de movimentação dos pés. A ressonância nuclear magnética da coluna lombossacra evidenciou formação ovoide (3,6 cm x 1,6 cm) em topografia peridural posterior em nível de L3-L4, condicionando estenose de canal vertebral. O paciente foi submetido à laminectomia descompressiva em L3-L4. Ele permaneceu com alterações de controle esfincteriano, dores neuropáticas e parestesia nos dermatomos correspondentes durante três meses, além de fraqueza nas pernas e pés por cinco meses. Após três meses o paciente apresentou recuperação neurológica completa.

### 3.4. Abcesso epidural

Em estudo conduzido por KANE (1981), a respeito de déficits neurológicos após anestesia epidural e espinhal, foram detectados apenas três casos de meningite após 65.000 procedimentos de anestesia espinhal e nenhum caso de abscesso epidural após 50.000 anestesias epidurais.

A infecção pode ocorrer através de inoculação direta em casos de injeção epidural, cateter epidural, intervenção cirúrgica, disseminação linfática e hematogena. O cateter epidural é geralmente colocado para facilitar administração de analgésicos por longos períodos (REIHSAUS et al., 2000). Quanto mais tempo o cateter permanece *in situ,* maior o risco de o paciente desenvolver infecção. O abcesso leva tempo para crescer e pressionar a medula espinhal, e alguns doentes podem apresentar sintomas dias após o cateter ter sido removido. Os sinais clínicos são semelhantes ao hematoma epidural, porém o paciente apresenta febre e leucocitose (CHUMBLEY & THOMAS, 2010).

Os fatores predisponentes em humanos são diabetes mellitus, trauma, falência renal crônica, neoplasia, comprometimento imunológico, administração de corticóide, infecção de pele, uso de droga e alcoolismo (REIHSAUS, et al., 2000). Há a contraindicação do uso da anestesia epidural quando há infecções ou lesões na pele ou em casos de sepse, para evitar o carreamento de bactérias para o espaço epidural (KLAUMANN & OTERO, 2013).

Nos doentes em tratamento com corticosteróides sistêmicos ou por via intraespinhal, deve-se manter a vigilância durante 40 dias, pois os esteróides suprimem a resposta imune e adiam sinais de um abscesso epidural em desenvolvimento de 1-6 semanas (BROMAGE, 1993).

O tratamento de escolha é a descompressão cirúrgica e drenagem do abcesso, seguido por terapia com antibióticos. Pacientes neurologicamente estáveis podem ser tratados somente com tratamento de suporte utilizando-se antibioticoterapia (DIEHN, 2012).

Recomenda-se também coleta de amostra do abcesso que podem influenciar na decisão de operar ou não. Os resultados de ressonância magnética também podem influenciar a abordagem cirúrgica, como por exemplo, uma coleção mais flegmonosa pode necessitar de uma cirurgia descompressiva como

a laminectomia, enquanto abcesso com secreção mais fluida pode ser tratado por laminotomia e cateter de irrigação (PARKINSON & SEKHON, 2004). A taxa de mortalidade é relativamente alta, entre 10 - 20% (SOEHLE & WALLENFANG, 2002).

REMEDIOS et al. (1996) relataram um caso de abcesso epidural em cão da raça Pastor Alemão de cinco anos, submetido a amputação de cauda por apresentar lesão necrotizante. Com animal sob anestesia geral, a antissepsia foi feita com clorexidine e álcool isopropílico e a injeção epidural foi feita com agulha do tipo *Quincke-babcock* utilizando-se como analgésico a oximorfina, 0,05mg/kg. Uma semana depois o animal retornou com inapetência, perda de peso, relutância em subir escadas e rigidez nos membros pélvicos. No hemograma foi evidenciado neutrofilia, linfopenia e pequeno aumento de proteína. O animal foi anestesiado para coleta de líquor. O tratamento realizado até o resultado da cultura foi sulfa+trimetropim a 15mg/kg BID, e ampicilina 20mg/kg, BID. Na cultura foram encontradas as bactérias *Enterococcus Fecalis* 2+ e *Escherichia coli* 2+. Após os resultados da cultura a antibióticoterapia foi mudada para sulfa+trimetropim 20mg/kg, BID e amoxicilina+clavulanato BID por quatro semanas. Após o tratamento o hemograma apresentou valores normais de neutrófilos e linfocitos, demonstrando a normalização dos padrões hematológicos. O animal se alimentava normalmente e sentia menos dor. Pouco tempo depois do tratamento, o cão apresentou dor na região lombossacra e as radiografias demostraram discoespondilite na nesta região. Nova coleta de líquor foi realizada, o qual não foi observado alterações. Dois anos após a doença, o animal não apresentava nenhum sinal clinico em decorrência do abcesso.

LAVELY et al.(2006) relataram 7 casos de empiema epidural em cães. As etiologias dos abcessos não foram definidas. Os sinais clínicos mais comuns foram paraparesia, paraplegia, letargia e anorexia. No hemograma, dos sete casos relatados, seis cães apresentaram leucocitose, cinco cães neutrofilia; e um cão apresentou neutrofilia com desvio a esquerda. Foram feitas análises de liquido cefalorraquidiano em cinco cães e quatro apresentaram predomínio de neutrófilos e aumento de proteína, porém em nenhum foi comprovada a presença de bactéria. Os abcessos foram evidenciados pelo mielograma (figura 6). Como tratamento, os animais foram submetidos à hemilaminectomia associada à

antibioticoterapia. Dos sete cães, um cão foi eutanasiado por não apresentar boa recuperação, os outros se recuperaram bem no pós-cirúrgico, sendo que três cães permaneceram com paraparesia.

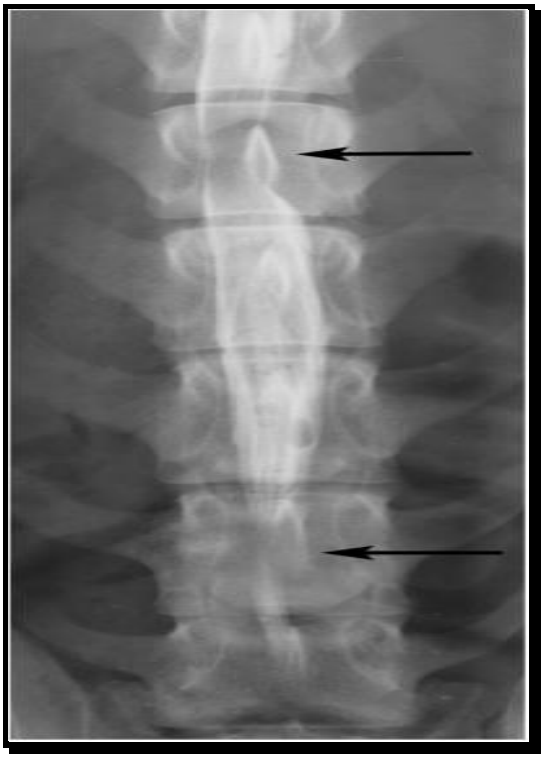

**Figura 5 –** Mielografia ventrodorsal demonstrando abcesso epidural em um cão. As setas mostram as lesões medulares compressivas em L3 e L6, sugerindo abcessos epidurais.
Fonte: LAVELY (2006).

### 3.5. Hipotensão e Bradicardia:

A definição de hipotensão por anestesia neuroaxial no paciente obstétrico humano é a redução de 25% da pressão sistólica sanguínea, ou pressão sistólica menor que 100mmHg (NGAN KEE, 2004).

A fisiopatologia de bradicardia e colapso circulatório durante anestesia neuroaxial são desconhecidos. Vários mecanismos têm sido propostos, incluindo:

- Propagação do anestésico local aos segmentos torácicos superiores, havendo bloqueio de fibras nervosas simpáticas ligadas ao sistema

cardiovascular, com consequente aumento do tônus parassimpático (IFF & MOENS, 2008);

- Reflexo do tipo Bezold-Jarisch associado à baixa pressão de enchimento do lado direito do coração. Este reflexo ocorre quando o retorno venoso diminuído surge em combinação com um aumento do estado inotrópico do ventrículo esquerdo, desencadeando bradicardia e hipotensão (GEFFIN & SHAPIRO, 1998). Estes pacientes sofrem de hipotensão e bradicardia profunda, associadas à diminuição do retorno venoso e contratilidade cardíaca aumentada (MARK, 1983). Isto resulta em dilatação arterial reflexa e bradicardia vagal. Este reflexo ocorre mais frequentemente no bloqueio lombar do que no torácico (ROLF et al., 2000);

- Elevada pressão no espaço extradural, aumentando a pressão do líquido cefalorraquidiano, resultando em incremento do tônus vasomotor e bradicardia reflexa (SHAH, 1981, citado por IFF & MOENS, 2008). Cães obesos têm mais gordura no espaço extradural que, juntamente com o volume de injeção, podem causar aumento da pressão no espaço epidural. Por isso, normalmente, o volume para injeção epidural é reduzido em 25% em cães obesos (TORSKE & DYSON, 2000);

- Injeção intravascular acidental de anestésico local ou combinação de drogas.

IFF & MOENS (2008), relataram dois casos de hipotensão em duas cadelas obesas da raça rottweiler, em procedimento anestésico para correção de ruptura de ligamento cruzado cranial. Neste trabalho foi estudada a correlação positiva entre a pressão epidural e bradicardia/hipotensão. Para isso, foram feitas medições de pressão no espaço epidural durante e depois da injeção usando-se um transdutor eletrônico de pressão. A cadela 1, tinha frequência cardíaca 80 batimentos por minuto (bpm) e pressão arterial média de 100mmHg, a pressão epidural era 14mmHg. A injeção foi realizada, a pressão epidural foi para 79mmHg e a pressão arterial média para 81mmHg. Cinco minutos após a injeção

a frequência cardíaca caiu para 65 bpm e foi observado bloqueio atrioventricular de segundo grau. No segundo caso, a cadela apresentava a frequência cardíaca basal de 120 batimentos por minuto, a pressão arterial média de 72mmHg e a pressão epidural de 6mmHg. Após a injeção a frequência cardíaca caiu para 40 batimentos por minuto e a pressão arterial média para 38 mmHg e a pressão epidural foi 72mmHg, foi observado bradicardia sinusal. Em resumo, o fator mais provavelmente envolvido na bradicardia vista nestes dois cães foi a geração de elevada pressão durante a injeção epidural.

SHIBATA et al. (1989) estudaram os efeitos da anestesia epidural na resposta cardiovascular e na sobrevivência em cães induzidos a choque hemorrágico experimental. Trinta cães mestiços foram distribuídos em 3 grupos: o grupo 1 recebeu anestesia geral mais epidural torácica (T7-T8); o grupo 2 recebeu anestesia geral mais epidural lombar (L6-L7); e o grupo 3 recebeu somente anestesia geral. Os animais dos grupos 1 e 2 receberam a anestesia epidural com 2 mL de mepivacaina a 1% e o grupo 3 com 2mL de solução salina. A pressão arterial media foi mantida em 40mmHg nos três grupos. Nos cães que receberam anestesia epidural torácica a frequência cardíaca se manteve baixa, mesmo na presença de hipotensão grave. Portanto o volume sanguíneo foi mantido no animal por mais tempo, ou seja, por causa da menor frequência cardíaca houve menor perda sanguínea, mantendo a volemia. A anestesia epidural torácica foi associada com baixa concentração de catecolaminas plasmáticas, o que não foi observado nos grupos da epidural lombar e nem no grupo controle.

O choque hemorrágico é um forte estimulo para o sistema nervoso simpático e induz a imediata liberação de catecolamina pela adrenal. Porém, a anestesia epidural induz a um bloqueio simpático pré-ganglionar, que interfere com a fisiologia da adrenal em situações de hipovolemia. Por isso a epidural têm sido uma associada a maior estabilidade intra-operatória e poucos episódios de isquemia miocárdica (SHIBATA et al., 1989).

Os fármacos mais utilizados pela via epidural em cães e gatos são os anestésicos locais e os opioides, no entanto, outras classes podem ser utilizadas, como por exemplo, os $\alpha_2$ agonistas adrenérgicos. O efeito analgésico é expresso pela analgesia visceral que causam. Os $\alpha_2$ agonistas adrenérgicos, como por

exemplo a xilasina, por via epidural, causam efeitos similares aos sistêmicos (vômito, sedação, bradicardia), porém em menor intensidade, mantendo a analgesia. Os receptores $\alpha_2$ espinhais tem uma ligação pré-sinaptica sobre os aferentes primários, bloqueio da liberação da substancia P das fibras C e uma ação pós-sináptica nos neurônios do corno dorsal, que são similares aos efeitos dos opioides, porém não podem ser antagonizados pelos antagonistas opioides (FANTONI, 2012).

A importância e o controle da hipotensão resultante da anestesia neuroaxial têm sido estudados na medicina, porém, não há consenso a respeito do tratamento mais indicado para o controle ou prevenção desta hipotensão.

Atualmente, as principais formas de controle da hipotensão causada por anestesia neuroaxial estudadas são o uso de fluidoterapia (coloides e cristaloides) e de vasoativos.

SHIQIN XU et al. (2012) estudaram o volume efetivo médio de cristaloide (ringer lactato) para controle da hipotensão causada por anestesia espinhal em 67 pacientes em procedimento de cesariana eletiva. A fluidoterapia foi prévia ao bloqueio, as pacientes receberam 5 ml/kg e posteriormente era acrescido 1ml/kg caso fosse necessário. A velocidade da infusão de cristaloide (ringer lactato) foi de 100 a 150 ml/min. Depois da intervenção com fluido, instituiu-se a infusão de 10 ml por min. A anestesia raquidiana foi realiada entre L3 e L4 usando bupivacaina 0,5% hiperbárica 2 ml e morfina 50 mcg. 42% dos pacientes apresentaram hipotensão mesmo com a pré-carga de cristaloide, dentre elas, seis pacientes apresentaram hipotensão recorrente, sendo necessário o uso da efedrina. Concluiu-se que a pré-carga estimada de cristaloide é de 13 ml/kg, porém em 40% dos casos, não resolve a hipotensão.

Em um trabalho relizado por BOSMANS et al. (2011), foram utilizadas 6 cadelas castradas, com o objetivo de avaliar se uma pré-carga de hidroxietilamido 6% na dose de 7 mL/kg administrado em infusão continua, durante 30 minutos antes da administração epidural com ropivacaína 0,75%, era suficiente para conter a hipotensão. O resultado foi que houve queda relevante da pressão arterial média (menos que 60mmHg) durante 20 a 40 minutos. A conclusão é que a dose de 7 ml/kg não foi suficiente para conter a hipotensão causada pela epidural com ropivacaina.

Em outro estudo randomizado feito por GUNUSEN & ERTUGRUL (2010), 120 mulheres em cesariana eletiva foram separadas em três grupos: grupo 1 (n=40), que recebeu infusão rápida de ringer lactato 20 ml por kg e grupo 2 (n=40) recebeu solução de gelatina 500ml. Os 2 grupos receberam a fluidoterapia dentro de 15 a 20 min antes da anestesia. O grupo 3 não recebeu fluidoterapia antes da anestesia. Neste grupo foi realizada após a anestesia intratecal, a infusão de 1,25 mg/min de efedrina, mais 1000 ml de solução de ringer com lactato. As pacientes de todos os grupos receberam um litro de fluido após a anestesia, porem no grupo E, a infusão foi rápida. O resultado foi que hipotensão severa foi menos encontrada no grupo efedrina do que nos grupos cristaloide e coloide. Analise do sangue umbilical e escala agpar, um tipo de analise de desenvolvimento do neonato nos primeiros 5 minutos, foi igual para todos. A conclusão foi que a combinação de efedrina com cristaloide foi mais efetiva do que as fluidoterapias prévias a anestesia espinal.

### 3.6. Depressão respiratória:

A depressão respiratória é caracterizada como baixa frequência respiratória, altos valores arteriais de $PCO_2$, baixos níveis de saturação de oxihemoglobina, diminuição do nível de consciência, aumento do nível de sedação, resposta ventilatória deprimida em situação de hipóxia e hipercapnia e necessidade de tratamento com naloxona (KO et al, 2003). Geralmente ocorre pelo efeito adverso dos opioides ou pelo excesso da progressão cefálica do anestésico local injetado pela via neuraxial.

Os fatores associados à depressão respiratória são o uso de opioides hidrofílicos, doses totais altas, doses repetidas e a administração concomitante de opioides por via parenteral. Dentre os fatores predisponentes destaca-se idade avançada, debilitados, com alterações neurológicas, doença pulmonar obstrutiva crônica e outros problemas respiratórios, insuficiência ventricular esquerda e com posicionamento da cabeça em plano inferior em relação ao tronco (ETCHES et al., 1989).

Há tempos, acreditava-se que a depressão respiratória durante a anestesia peridural era causada pela interação entre o opioide no liquido cefalorraquidiano e os receptores de opioides na medula ventral. Recentemente foi identificado o complexo preBötzinger localizado na medula espinhal, responsável pela diminuição na taxa respiratória após a administração sistêmica de opioides. Neurônios no preBötzinger que expressam receptores de neuroquinina-l são seletivamente inibidos por opioides e, portanto, são os mediadores da depressão respiratória induzida por opioides (SULTAN, et al, 2011).

A depressão respiratória é classificada como precoce (< 2 horas) ou tardia (> 2 horas). Depressão respiratória tardia é um fenômeno associado a opioides hidrofílicos principalmente a morfina. Isso porque a morfina é um opioide extremamente hidrossolúvel, permanecendo por longos períodos no liquido cefalorraquidiano e, portanto a sua eliminação do sistema nervoso e sua absorção sistêmica é lenta. A morfina não é metabolizada dentro do sistema nervoso central, sendo eliminada do sistema nervoso central por meio de absorção sistêmica. Geralmente, a depressão respiratória causada por morfina ocorre 6-12 horas após administração intratecal ou epidural e pode persistir por até 24 horas em humanos (NISHIO et al., 1989). Em cães e gatos, a dose da morfina via epidural é de 0,1 mg/kg, o período de latência da morfina é de 20 a 60 minutos e o período de duração é de 16 a 24 horas (FANTONI, 2012). A depressão respiratória da morfina é dose-dependente, o que explicaria o fato de baixas doses apresentarem baixa incidência deste efeito indesejado (SULTAN et al.,2011). Recentemente, duas meta-analises determinaram a incidência de depressão respiratória em pacientes humanos que receberam doses baixas de morfina (<0.2 e 0.2-0.3 mg) via intratecal, que foi de 0 a 1,2% (GELING & TRYBA, 2009).

Os opioides lipofílicos, como por exemplo, o fentanil, tem menor efeito sob a função respiratória do que os opioides hidrofílicos, mas a depressão respiratória precoce é mais comumente observada após a administração dos lipofílicos. A depressão respiratória precoce pode ter menor importância que a depressão tardia, quando a injeção epidural for realizada antes da cirurgia, já que, nesse caso, o paciente estará sendo monitorizado continuamente (SINATRA,

1993, citado por VALADÃO et al., 2002). A incidência de depressão respiratória profunda após administração epidural de fentanil é muito baixa (JEFFREY & GRASS, 1992).

O tratamento da depressão respiratória inclui o fornecimento de oxigênio ao organismo, evitando assim a hipóxia, além do uso de antagonista de opioide. O uso da naloxona (antagonista opioide) pode levar a uma perda na analgesia, resultando em dificuldade no manejo da dor. Além disso, pode ocorrer renarcotização devido a curta meia vida da naloxona (TAFF, 1983, citado por CHUMBLEY & THOMAS, 2010). Neste caso, pode ser indicado o uso da infusão continua da naloxona (OTERO, 2005).

O uso da naloxona tem sido discutido, em função dos efeitos adversos da reversão da analgesia e liberação de catecolaminas. Estes efeitos adversos incluem dor, estimulação psicológica, e resposta simpaticomimética (TAFF, 1983, citado por CHUMBLEY & THOMAS, 2010).

Para cães e gatos, recomenda-se a administração lenta e diluída da naloxona na dose de 0,04 a 1mg/kg (OTERO, 2005).

ALBERSON et al (2011) realizaram experimento com 16 cães que passariam por esplenectomia, os animais foram separados em 2 grupos, o primeiro grupo recebeu morfina epidural 0,1mg/kg e o segundo grupo recebeu a morfina 0,1mg/kg mais uma dose de 0.25 mg/kg de bupivacaina a 0.167%. Foram avaliadas função motora e dor por meio de uma pontuação numérica da Universidade de Melbourne Pain Scale (UMPS). Hemogasometria arterial foi realizada a cada duas horas após a administração epidural para verificar se havia comprometimento respiratório. Não houve diferenças estatisticamente significativas em escores motores, escore de dor, quantidade de resgate analgésico e PaCO2 entre os grupos de tratamento. Nenhum cão demonstrou depressão respiratória ou disfunção motora profunda durante o estudo.

### 3.7. Déficits neurológicos

Os déficits neurológicos acontecem por motivos diversos, sendo que na maioria dos casos constituem sinais clínicos secundários a outras complicações.

A lesão direta dos nervos pode ocorrer por estiramento, corte transversal do nervo ou compressão, causada pela transfixação dos nervos por agulha ou injeção intraneural (WONG, 2004). Pode ocorrer ainda, lesão de forma indireta por trauma mecânico, compressão ou estiramento nas estruturas vasculares que comprometem o fluxo sanguíneo e causam isquemia nos nervos (WONG, 2004).

A vulnerabilidade de uma fibra nervosa a uma lesão depende da posição e do tamanho da fibra nervosa. As fibras nervosas maiores são mais susceptíveis à pressão e anoxia (HAERER, 1992 citado por WONG, 2004). Por isso, em caso de síndrome compartimental (hematoma e abcesso epidural), inicialmente se apresentam sinais relacionados a lesões em nervos motores, como por exemplo, paraparesia e paraplegia.

Analgesia eficaz pode mascarar a dor e sinais neurológicos decorrentes de uma síndrome compartimental na coluna. Por esta razão, pode ser prudente diminuir a intensidade analgésica e aumentar a frequência de aplicação para intervalos de 6 a 12 h, a fim de observar qualquer patologia que pode estar em desenvolvimento e para fazer uma avaliação precisa do estado neurológico do paciente (DAVID & RAWA 2012).

Outro fator que pode lesionar a medula espinhal e causar lesões neurológicas é o uso de fármacos com características não indicadas para aplicação pela via acidentalmente acessada. Embora o tecido nervoso no espaço epidural seja relativamente tolerante à toxicidade química direta, soluções com conservantes ou fármacos em concentrações elevadas de anestésicos locais podem ser tóxicas para o tecido nervoso (DRASNER, 2002).

Quando a progressão cefálica dos anestésicos locais atinge segmentos cervicais, pode-se observar síndrome de Horner reversível, caracterizada por ptose palpebral, ptose, enoftalmia e paresia dos membros torácicos. A ação dos anestésicos locais nos segmentos medulares da região torácica pode causar alterações similares às observadas na síndrome de Schiff-Sherrington, caracterizadas por hiperatividade dos segmentos acima do bloqueio. Observa-se rigidez em extensão dos membros torácicos. Esses episódios costumam ser observados quando a solução é instilada de forma brusca pela via intratecal. Esses sinais são temporários e não deixam sequelas (OTERO, 2005).

Toxicidade anestésica é uma complicação potencialmente fatal. Pode ocorrer quando grandes volumes e concentrações elevadas de anestésicos locais são administrados ao paciente ao longo de um período prolongado quando injeção epidural é inadvertidamente aplicada em uma via intravenosa (JONES et al, 2008)

Em humanos, o primeiro sintoma de toxicidade anestésica é dormência perioral ou formigamento. Se a solução de anestésico local não for interrompida, o paciente pode desenvolver sinais neurológicos, tais como espasmos musculares, convulsões, coma e morte (JONES et al. 2008). A atividade convulsionante dos anestésicos locais resulta do predomínio da depressão dos centros inibitórios do sistema nervoso central, desencadeando excessiva atividade excitatória (FANTONI & CORTOPASSI, 2002). Quanto maior for a potência do agente anestésico, maior será sua toxicidade. O sistema nervoso central é mais sensível que o cardiovascular (CARVALHO, 1994).

Em cães e gatos podem ser registrados efeitos cardiotóxicos como, por exemplo, arritmias e bloqueios atrioventriculares de várias intensidades (OTERO, 2005).

Nestas circunstâncias, a infusão epidural deve ser interrompida, deve-se iniciar suporte básico de vida e manter desobstruidas as vias aéreas do paciente, respiração e circulação (JONES et al., 2007). É importante entender que ao se utilizar um depressor será agravada a depressão do sistema nervoso central, por isso o uso de benzodiazepínicos e barbitúricos deve ser reservado a quadros convulsivos persistentes. O tratamento é a oxigenação, já que por causa do predomínio da atividade excitatória, há grande consumo de oxigênio local e consequente acidose (FANTON & CORTOPASSI, 2002). Caso seja necessário, pode-se utilizar bloqueadores neuromusculares para ventilação adequada do paciente (CARVALHO, 1994).

## 4. CONSIDERAÇÕES FINAIS:

A anestesia e analgesia epidural é um procedimento anestésico seguro e eficiente desde que seja realizado de forma correta. Isso exige treinamento e estudo não apenas sobre como se evitar as complicações ocasionadas por ela, como também, como se reverter um quadro de complicação pós-bloqueio.

A injeção raquidiana total pode ocasionar hipotensão e sinais neurológicos. É importante compreender a importância da baricidade e da gravidade dos fármacos administrados quando esta complicação ocorrer.

Como citado na revisão de literatura, a existência do espaço subdural em cães é considerada uma condição patológica, porém, não há estudos sobre a incidência dessa patologia em cães e gatos.

A hipotensão e a bradicardia na anestesia epidural tem maior importância na anestesia de pacientes obstétricos e nefropatas, nos quais mesmo a hipotensão momentânea pode ter graves consequências.

A depressão respiratória é uma complicação raramente observada em cães e gatos, diferentemente do que é observado na medicina. Esta complicação é observada com maior frequência quando há sobredose de anestésico local e/ou opioide.

Os distúrbios neurológicos são geralmente consequência de outras complicações.

Na medicina veterinária não há o hábito de se relatar por meio de artigos científicos, as complicações em procedimentos anestésicos. Isso deve ser mudado, pois pouco se sabe a respeito.

Ainda há muito a se desenvolver em estudos relacionados às complicações por anestesia epidural, pois esse procedimento faz parte da rotina dos anestesistas veterinários, que devem voltar a sua atenção para essa realidade através de uma observação maior do paciente no pós-operatório.

## 5. REFERÊNCIAS:

1. ABELSON, A. L.; ARMITAGE-CHAN, E.; LINDSEY, J. C.; WETMORE, L. A. A comparison of epidural morphine with low dose bupivacaine versus epidural morphine alone on motor and respiratory function in dogs following splenectomy. **Vet Anaesth Analg,** v. 38, n. 3, p. 213-223, 2011.

2. BARBOSA, anatomiadosanimais.blogspot.com, Acesso em 15/09/2013.

3. BEN-DAVID, B.; RAWA, R. Complications of neuraxial blockade. **Anesthesiol Clin North America,** v. 20, n. 3, p. 669-693, 2002.

4. BLOMBERG, R. G. The lumbar subdural extraarachnoid space of humans: an anatomical study using spinaloscopy in autopsy cases. **Anesth Analg,** v. 66, n. 2, p. 177-180, 1987.

5. BROMAGE, P. R., Neurological complications of epidural and spinal tecniques, **Bailliere´s clinical anaesthesiology**, v. 7,n.3, 1993.

6. CARVALHO, J. C. A. , Farmacologia dos anestesicos locais, **Revista Brasileira de Anestesiologia**, v.44,p.75-82, 1994.

7. CHUMBLEY, G.; THOMAS, S. Care of the patient receiving epidural analgesia. **Nurs Stand,** v. 25, n. 9, p. 35-40, 2010.

8. COLLIER, C. B. Accidental subdural injection during attempted lumbar epidural block may present as a failed or inadequate block: radiographic evidence. **Reg Anesth Pain Med,** v. 29, n. 1, p. 45-51, 2004.

9. COLLIER, C. B. The intradural space: the fourth place to go astray during epidural block. **Int J Obstet Anesth,** v. 19, n. 2, p. 133-141, 2010.

10. DIEHN, F. E. Imaging of spine infection. **Radiol Clin North Am,** v. 50, n. 4, p. 777-798, 2012.

11. DRASNER, K. Local anesthetic neurotoxicity: Clinical injury and strategies that may minimize risk. **Regional Anesthesia and Pain Medicine,** v. 27, n. 6, p. 576-580, 2002.

12. ETCHES, R. C.; SANDLER, A. N.; DALEY, M. D. Respiratory depression and spinal opioids. **Can J Anaesth,** v. 36, n. 2, p. 165-185, 1989.

13. FANTONI, D. **Tratamento da dor na clinica de pequenos animais.** Elsevier.ed. Rio de Janeiro: 2012. p.199-209.

14. FANTONI, D. T.; CORTOPASSI, S. R. G. **Anestesia em cães e Gatos.** Roca.ed. São Paulo: 2002. p181-201.

15. GEFFIN, B.; SHAPIRO, L. Sinus bradycardia and asystole during spinal and epidural anesthesia: a report of 13 cases. **J Clin Anesth,** v. 10, n. 4, p. 278-285, 1998.

16. GEHLING, M.; TRYBA, M. Risks and side-effects of intrathecal morphine combined with spinal anaesthesia: a meta-analysis. **Anaesthesia,** v. 64, n. 6, p. 643-651, 2009.

17. GHALEB, A.; KHORASANI, A.; MANGAR, D. Post-dural puncture headache. **Int J Gen Med,** v. 5, n. p. 45-51, 2012.

18. GLOTZBECKER, M. P.; BONO, C. M.; WOOD, K. B.; HARRIS, M. B. Postoperative spinal epidural hematoma: a systematic review. **Spine (Phila Pa 1976),** v. 35, n. 10, p. E413-420, 2010.

19. GRASS, J. A. Fentanil, clinical use postoperative analgesic - Epidural, intratecal., **Jornal of pain and simptoms management**, v.7,n.7, 1992.

20. GUNUSEN, I.; KARAMAN, S.; ERTUGRUL, V.; FIRAT, V. Effects of fluid preload (crystalloid or colloid) compared with crystalloid co-load plus ephedrine infusion on hypotension and neonatal outcome during spinal anaesthesia for caesarean delivery. **Anaesth Intensive Care,** v. 38, n. 4, p. 647-653, 2010.

21. HERRING, J.; MCMICHAEL, M. Diagnostic approach to small animal bleeding disorders. **Top Companion Anim Med,** v. 27, n. 2, p. 73-80, 2012.

22. IFF, I.; MOENS, Y. Two cases of bradyarrhythmia and hypotension after extradural injections in dogs. **Vet Anaesth Analg,** v. 35, n. 3, p. 265-269, 2008.

23. JONES, R.; SWALES, H. A.; LYONS, G. R. A national survey of safe practice with epidural analgesia in obstetric units. **Anaesthesia,** v. 63, n. 5, p. 516-519, 2008.

24. JONES, R. S. Epidural analgesia in the dog and cat. **Vet J,** v. 161, n. 2, p. 123-131, 2001.

25. KANE, R. E. Neurologic deficits following epidural or spinal anesthesia. **Anesth Analg,** v. 60, n. 3, p. 150-161, 1981.

26. KLAUMANN, P.R.; OTERO,P.E. **Anestesia locorregional em pequenos animais**. Roca, São Paulo-SP, p.135-175,2013.

27. KO, S.; GOLDSTEIN, D. H.; VANDENKERKHOF, E. G. Definitions of "respiratory depression" with intrathecal morphine postoperative analgesia: a review of the literature. **Can J Anaesth,** v. 50, n. 7, p. 679-688, 2003.

28. KREPPEL, D.; ANTONIADIS, G.; SEELING, W. Spinal hematoma: a literature survey with meta-analysis of 613 patients. **Neurosurg Rev,** v. 26, n. 1, p. 1-49, 2003.

29. LAVELY, J. A.; VERNAU, K. M.; VERNAU, W.; HERRGESELL, E. J.; LECOUTEUR, R. A. Spinal epidural empyema in seven dogs. **Vet Surg,** v. 35, n. 2, p. 176-185, 2006.

30. LUBENOW, T.; KEH-WONG, E.; KRISTOF, K.; IVANKOVICH, O.; IVANKOVICH, A. D. Inadvertent subdural injection: a complication of an epidural block. **Anesth Analg,** v. 67, n. 2, p. 175-179, 1988.

31. MARK, A. L. The Bezold-Jarisch reflex revisited: Clinical implications of inhibitory reflexes originating in the heart. **Journal of the American College of Cardiology,** v. 1, n. 1, p. 90-102, 1983.

32. MEIKLE, J.; BIRD, S.; NIGHTINGALE, J. J.; WHITE, N. Detection and management of epidural haematomas related to anaesthesia in the UK: a national survey of current practice. **Br J Anaesth,** v. 101, n. 3, p. 400-404, 2008.

33. MILANTS, W. P.; PARIZEL, P. M.; DE MOOR, J.; TOBBACK, I. G.; DE SCHEPPER, A. M. Epidural and subdural contrast in myelography and CT myelography. **Eur J Radiol,** v. 16, n. 2, p. 147-150, 1993.

34. MOEN, V.; DAHLGREN, N.; IRESTEDT, L. Severe neurological complications after central neuraxial blockades in Sweden 1990-1999. **Anesthesiology,** v. 101, n. 4, p. 950-959, 2004.

35. NGAN KEE, W. D.; KHAW, K. S.; NG, F. F.; LEE, B. B. Prophylactic phenylephrine infusion for preventing hypotension during spinal anesthesia for cesarean delivery. **Anesth Analg,** v. 98, n. 3, p. 815-821, table of contents, 2004.

36. NISHIO, Y.; SINATRA, R. S.; KITAHATA, L. M.; COLLINS, J. G. Spinal cord distribution of 3H-morphine after intrathecal administration: relationship to analgesia. **Anesth Analg,** v. 69, n. 3, p. 323-327, 1989.

37. OTERO, P.E., **Dor avaliação e tratamento de pequenos animais**. Intebook, São Caetano do Sul-SP, p192-211., 2005.

38. PARKINSON, J. F.; SEKHON, L. H. Spinal epidural abscess: appearance on magnetic resonance imaging as a guide to surgical management. Report of five cases. **Neurosurg Focus,** v. 17, n. 6, p. E12, 2004.

39. REIHSAUS, E.; WALDBAUR, H.; SEELING, W. Spinal epidural abscess: a meta-analysis of 915 patients. **Neurosurg Rev,** v. 23, n. 4, p. 175-204; discussion 205, 2000.

40. REMEDIOS, A. M.; WAGNER, R.; CAULKETT, N. A.; DUKE, T. Epidural abscess and discospondylitis in a dog after administration of a lumbosacral epidural analgesic. **Can Vet J,** v. 37, n. 2, p. 106-107, 1996.

41. RICHARDSON, M. G.; COLLINS, H. V.; WISSLER, R. N. Intrathecal hypobaric versus hyperbaric bupivacaine with morphine for cesarean section. **Anesth Analg,** v. 87, n. 2, p. 336-340, 1998.

42. SHIBATA, K.; YAMAMOTO, Y.; MURAKAMI, S. Effects of epidural anesthesia on cardiovascular response and survival in experimental hemorrhagic shock in dogs. **Anesthesiology,** v. 71, n. 6, p. 953-959, 1989.

43. SOEHLE, M.; WALLENFANG, T. Spinal epidural abscesses: clinical manifestations, prognostic factors, and outcomes. **Neurosurgery,** v. 51, n. 1, p. 79-85; discussion 86-77, 2002.

44. SOUZA, R. E. L.; ANDRADE, L. O.; SILVA, J. B.; DA SILVA, L. A. Neuraxial hematoma after epidural anesthesia. Is it possible to prevent or detect it? Report of two cases. **Rev Bras Anestesiol,** v. 61, n. 2, p. 218-220, 221-214, 116-219, 2011.

45. SULTAN, P.; GUTIERREZ, M. C.; CARVALHO, B. Neuraxial morphine and respiratory depression: finding the right balance. **Drugs,** v. 71, n. 14, p. 1807-1819, 2011.

46. TORSKE, K. E.; DYSON, D. H. Epidural Analgesia and Anesthesia. **Veterinary Clinics of North America: Small Animal Practice,** v. 30, n. 4, p. 859-874, 2000.

47. VALADÂO, C.A.A; DUQUE, J. C.; FARIAS, A. Administração epidural de opioides em cães, **Ciência Rural**, Santa Maria, v.32,n.2,p347-355, 2002.

48. WETMORE, L. A.; GLOWASKI, M. M. Epidural analgesia in veterinary critical care. **Clin Tech Small Anim Pract,** v. 15, n. 3, p. 177-188, 2000.

49. WONG, C. A. The promise of pharmacogenetics in labor analgesia…tantalizing, but not there yet. **Int J Obstet Anesth,** v. 21, n. 2, p. 105-108, 2012.

50. XU, S.; WU, H.; ZHAO, Q.; SHEN, X.; GUO, X.; WANG, F. The median effective volume of crystalloid in preventing hypotension in patients undergoing cesarean delivery with spinal anesthesia. **Rev Bras Anestesiol,** v. 62, n. 3, p. 312-324, 2012.

51. YUN, J. S.; KANG, S. Y.; CHO, J. S.; CHOI, J. B.; LEE, Y. W. Accidental intradural injection during attempted epidural block -A case report-. **Korean J Anesthesiol,** v. 60, n. 3, p. 205-208, 2011.