

**UNIVERSIDADE FEDERAL DE GOIÁS
FACULDADE DE ODONTOLOGIA
PROGRAMA DE PÓS-GRADUAÇÃO EM ODONTOLOGIA**

LUIZ EDUARDO GREGORIS RABELO

**Utilização de estratégia dinâmica de navegação em
imagens axiais de tomografia computadorizada de feixe
cônico na detecção da frequência de istmo radicular na
dentição permanente humana**

**Goiânia
2015**



**Termo de Ciência e de Autorização para Publicação de Teses e Dissertações
Eletrônicas (TEDE) na Biblioteca Digital da UFG**

Na qualidade de titular dos direitos de autor, autorizo à Universidade Federal de Goiás - UFG a disponibilizar gratuitamente através da Biblioteca Digital de Teses e Dissertações - BDTD/UFG, sem ressarcimento dos direitos autorais, de acordo com a Lei nº 9610/98, o documento conforme permissões assinaladas abaixo, para fins de leitura, impressão e/ou download, a título de divulgação da produção científica brasileira, a partir desta data.

1. Identificação do material bibliográfico: **Dissertação** **Tese**

2. Identificação da Tese ou Dissertação

| | | | | | |
|---------------------------------|--|--------------|--------------------|---------|--------------------------------|
| Autor(a): | Luiz Eduardo Gregoris Rabelo | | | | |
| RG: | 3775676 DGPC-GO | CPF: | 836.052.821-72 | E-mail: | luizeduardorabelo@yahoo.com.br |
| Afiliação: | Luiz Antonio Rabelo e Ângela Gregoris Rabelo | | | | |
| Título: | Utilização de estratégia dinâmica de navegação em imagens axiais de tomografia computadorizada de feixe cônico na detecção da frequência de istmo radicular na dentição permanente humana. | | | | |
| Palavras-chave: | Tomografia computadorizada de feixe cônico. Canal radicular. Anatomia. Endodontia. | | | | |
| Título em outra língua: | Frequency of Root Canal Isthmi in Human Permanent Teeth Determined by Cone-beam Computed Tomography | | | | |
| Palavras-chave em outra língua: | Apical periodontitis, cone-beam computed tomography, root canal anatomy, root canal, isthmus. | | | | |
| Área de concentração: | Clínica Odontológica | | | | |
| Número de páginas: | 68 | Data defesa: | 13/03/2015 | | |
| Programa de Pós-Graduação: | Faculdade de Odontologia | | | | |
| Orientador(a): | Prof. Dr. Carlos Estrela | | | | |
| CPF: | | E-mail: | estrela3@terra.com | | |
| Co-orientador(a): | | | | | |
| CPF: | | E-mail: | | | |
| Agência de fomento: | Coordenação de Aperfeiçoamento de Pessoal de Nível Superior | | | Sigla: | CAPES |
| País: | BRASIL | UF: | GO | CNPJ: | 00889834/0001-08 |

3. Informações de acesso ao documento:

Liberação para publicação? **total** **parcial**

Assinatura do(a) autor(a)

Data: 13 / 03 / 2015

LUIZ EDUARDO GREGORIS RABELO

**Utilização de estratégia dinâmica de navegação em
imagens axiais de tomografia computadorizada de feixe
cônico na detecção da frequência de istmo radicular na
dentição permanente humana**

Dissertação de Mestrado apresentada ao Programa de Pós-Graduação da Faculdade de Odontologia da Universidade Federal de Goiás para obtenção do título de Mestre em Odontologia.

**Linha de Pesquisa: Perspectivas em
Odontologia clínica**

Orientador: Prof. Dr. Carlos Estrela

**Goiânia
2015**

Ficha catalográfica elaborada automaticamente
com os dados fornecidos pelo(a) autor(a), sob orientação do Sibi/UFG.

Gregoris Rabelo, Luiz Eduardo

Utilização de estratégia dinâmica de navegação em imagens axiais de tomografia computadorizada de feixe cônico na detecção da frequência de istmo radicular na dentição permanente humana [manuscrito] / Luiz Eduardo Gregoris Rabelo. - 2015.

XI, 66 f.: il.

Orientador: Prof. Carlos Estrela.

Dissertação (Mestrado) - Universidade Federal de Goiás, Faculdade de Odontologia (FO) , Programa de Pós-Graduação em Odontologia, Goiânia, 2015.

Bibliografia. Anexos. Apêndice.

Inclui siglas, abreviaturas, gráfico, tabelas, lista de figuras, lista de tabelas.

1. Tomografia de computadorizada de feixe cônico. 2. Canal Radicular . 3. Anatomia. 4. Endodontia. I. Estrela, Carlos, orient. II. Título.

UNIVERSIDADE FEDERAL DE GOIÁS
FACULDADE DE ODONTOLOGIA
PROGRAMA DE PÓS-GRADUAÇÃO EM ODONTOLOGIA

BANCA EXAMINADORA DA DISSERTAÇÃO DE MESTRADO

Aluno: Luiz Eduardo Gregoris Rabelo

Orientador: Prof. Dr. Carlos Estrela

Membros:

1. Prof. Dr. Carlos Estrela

2. Prof. Dr. Jesus Djalma Pécora

3. Prof. Dr. João Batista de Souza

4. Prof. Dra. Ana Helena de Alencar


Suplente:


1. Prof. Dr. Daniel de Almeida Decurcio

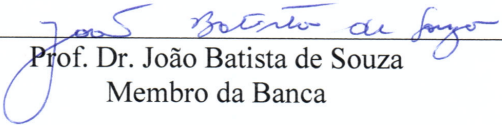
Luiz Eduardo Gregoris Rabelo


Dinâmica de navegação em imagens de tomografia computadorizada de feixe cônico na detecção de frequência de istmo radicular na dentição permanente humana.

Dissertação defendida e aprovada em 13/03/2015, pela Banca Examinadora constituída por:


Prof. Dr. Carlos Estrela
Presidente da Banca


Prof. Dr. Jesus Djalma Pécora
Membro da Banca


Prof. Dr. João Batista de Souza
Membro da Banca


Prof.^a Dr.^a Ana Helena Gonçalves de Alencar
Membro da Banca

***Dedico este trabalho Àquele, que por suas
incontestáveis razões me trouxe até aqui.***



AGRADECIMENTOS

Agradeço a cada um dos vários que me acompanharam nessa caminhada.

Aos meus pais, por serem um tanto de mim.

Aos meus irmãos, pela parceria Republicana.

Aos meus colegas da UFG, hoje novos grandes amigos.

Aos professores Carlos, Ana Helena, Daniel e João Batista pelo desprendimento em nos orientar, pela simplicidade das grandes almas e pelo voto de confiança.

“Que ninguém se engane, só se consegue a simplicidade através de muito trabalho.”

(Clarice Lispector)

RESUMO

O objetivo do presente estudo foi determinar a frequência de istmo radicular (IR) em dentes permanentes humanos utilizando estratégias de navegação em imagens axiais de tomografia computadorizada de feixe cônico (TCFC). Uma amostra de 1.400 dentes foi selecionada a partir de exames tomográficos de 618 pacientes (394 mulheres; média de idade de 43,4 anos). O IR foi detectado quanto a sua extensão longitudinal por meio de navegação dinâmica em imagens axiais de TCFC por cortes de 0,1 mm de espessura desde o orifício de entrada do canal até o forame apical, e divididos nas seguintes categorias: 1. Começando e terminando em terço cervical; 2. Iniciando em terço cervical e finalizando em terço médio; 3. Começando em terço cervical e terminando em terceiro apical; 4. Iniciando e finalizando em terço médio; 5. Começando em terço médio e terminando em terço apical. 6. Iniciando e finalizando em terço apical; 7. Ausência de istmo. As variáveis categóricas foram descritas em frequências (%) e analisadas utilizando o teste do Qui-quadrado (χ^2) com correção de Yates ou o teste exato de Fisher. As variáveis quantitativas foram comparadas pelo teste t de *Student* para amostras independentes. O IR é uma estrutura anatômica de ocorrência comum em dentes permanentes humanos, exceto nos dentes anteriores superiores. As maiores frequências de istmo radicular em dentes permanentes humanos foram encontradas em primeiros molares inferiores (87,9%). A frequência de IR de acordo com o gênero não foi significativamente diferente ($p > 0,05$), exceto para o grupo dos incisivos centrais inferiores. O IR foi menos frequente entre os pacientes mais idosos. A maior frequência de quatro canais radiculares (76%) e quatro forames apicais (33%) foi encontrada em primeiros molares superiores.

Palavras-chave: Tomografia computadorizada de feixe cônico. Canal radicular. Anatomia. Endodontia.

ABSTRACT

This study determined the frequency of root isthmuses (RI) in human permanent teeth using map-reading dynamics and cone beam computed tomography (CBCT) images. A sample of 1,400 teeth was selected from CBCT scans of 618 patients (394 women; 43.4 mean age-years). RI were detected longitudinally using map-reading dynamics on axial images by CBCT using slices with a 0,1 mm thick, from the pulp orifice to the root apex, and findings were recorded into seven categories: 1. beginning and end in cervical third; 2. beginning in cervical third and end in middle third; 3. beginning in cervical third and end in apical third; 4. beginning and end in middle third; 5. begin in middle third and end in apical third; 6. beginning and end in apical third; 7. no isthmus. The categorical variables, described as frequencies (%), were analyzed using a chi-square test (χ^2) with Yates correction or the Fisher's exact test. Quantitative variables were compared using the Student t test for independent samples. RI is an anatomic structure of common occurrence in human permanent teeth, except in maxillary anterior teeth. The higher frequencies of root isthmus (87.9%) in human permanent teeth were found in mandibular first molars. The frequency of RI according to gender was not significantly different ($p>0.05$), except in mandibular central incisors. RI was less frequent among older patients. The higher frequency of four root canals (76%) and four apical foramina (33%) was found in maxillary first molars.

Keywords: Computed tomography cone beam. Root canal. Anatomy. Endodontics.

TABELAS, GRÁFICOS E FIGURAS

| | | |
|------------|--|----|
| Tabela 1. | Distribuição do istmo radicular na dentição permanente humana detectado pela navegação dinâmica nos cortes axiais de tomografia computadorizada de feixe cônico. | 21 |
| Tabela 2. | Distribuição da frequência do número de raízes, canais radiculares e forames apicais na dentição permanente humana. | 22 |
| Gráfico 1. | Gráfico com a média e o intervalo de confiança em 95% da frequência de istmo nos diferentes grupos dentários. | 23 |
| Gráfico 2. | Gráfico da média e o intervalo de 95% de confiança da idade de sujeitos com e sem istmo. | 24 |
| Figura 1. | (A) Istmo radicular em primeiro molar superior visto por navegação dinâmica em cortes axiais de TCFC no sentido corono-apical. Cortes com 0,1 milímetro de espessura. (B) Imagens ampliadas das regiões de istmo. | 25 |
| Figura 2. | (A) Istmo radicular em primeiro molar inferior visto por navegação dinâmica em cortes axiais de TCFC no sentido corono-apical. Cortes com 0,1 milímetro de espessura. (B) Imagens ampliadas das regiões de istmo. | 26 |
| Figura 3. | (A) Istmo radicular em segundo premolar superior visto por navegação dinâmica em cortes axiais de TCFC no sentido corono-apical. Cortes com 0,1 milímetro de espessura. (B) Imagens ampliadas das regiões de istmo. | 27 |
| Figura 4. | (A) Istmo radicular em incisivos central e lateral vistos por navegação dinâmica em cortes axiais de TCFC no sentido corono-apical. Cortes com 0,1 milímetro de espessura. (B) Imagens ampliadas das regiões de istmo. | 28 |
| Figura 5. | A) - Istmo radicular em segundo molar inferior visto por navegação dinâmica em cortes axiais de TCFC no sentido corono-apical. Cortes em 0,1 mm de espessura. (B) - Imagens ampliadas das regiões de istmo. | 29 |

ABREVIATURAS

| | |
|------|---|
| CA | Califórnia |
| CCD | Dispositivo de carga acoplada (Charge Coupled Device) |
| DP | Desvio Padrão |
| EUA | Estados Unidos da América |
| FOV | Campo de visão (Field of View) |
| GO | Goiás |
| IR | Istmo radicular |
| KVP | Kilovoltagem de potência |
| Ma | Miliampère |
| MCT | Microtomografia |
| mm | Milímetro |
| p | Nível de significância |
| PA | Pensilvânia |
| PCR | Preparo do canal radicular |
| PSP | Placa de fósforo foto-estimulada |
| RP | Radiografia Periapical SCR |
| SCR | Sistema de canais radiculares |
| TCFC | Tomografia computadorizada de feixe cônico |
| TCR | Tratamento do canal radicular |
| URG | Unidade Radiodentológica Goiânia Ltda. |
| WA | Washington |

SUMÁRIO

| | |
|---|-----------|
| 1 INTRODUÇÃO E REVISÃO DE LITERATURA | 12 |
| 2 OBJETIVO..... | 15 |
| 2.1 Objetivo geral..... | 15 |
| 2.2 Objetivos específicos..... | 15 |
| 3 MATERIAL E MÉTODOS..... | 16 |
| 3.1 Tipo de estudo..... | 16 |
| 3.2 Seleção da amostra..... | 16 |
| 3.3 Aquisição das imagens..... | 16 |
| 3.4 Detecção do istmo radicular..... | 17 |
| 3.5 Análise estatística..... | 18 |
| 4 RESULTADOS..... | 19 |
| 5 DISCUSSÃO..... | 30 |
| 6 CONCLUSÃO..... | 36 |
| REFERÊNCIAS..... | 37 |
| ANEXOS..... | 41 |
| APÊNDICES..... | 66 |

1 INTRODUÇÃO E REVISÃO DE LITERATURA

A complexidade anatômica do sistema de canais radiculares (SCR) é sabidamente responsável por inúmeras dificuldades encontradas durante o tratamento do canal radicular (TCR), com impacto direto sobre a qualidade final do trabalho por estar intimamente ligado às fases de esvaziamento, alargamento, sanificação e de preenchimento do mesmo^{1, 2,3}.

Ramificações contendo tecido pulpar são incidentes anatômicos frequentes em toda a extensão dos canais radiculares dos dentes permanentes humanos. Vertucci (2005)¹ cita os cornos pulpares, canais laterais, acessórios e de furca bem como as conexões intracanais, as foraminas e os deltas apicais como sendo as ramificações usualmente mais encontradas no SCR. E ainda segundo os resultados de seu estudo, que utilizou a diafanização como método de pesquisa da anatomia radicular interna, tais incidentes ocorrem em 73,5% das vezes na altura do terço apical contra 11,4% no terço médio e 6,3% no terço cervical das raízes.

O istmo radicular (IR) como parte dessas ramificações tem sido largamente estudado considerando a sua influência sobre o resultado final do TCR, e em especial devido à dificuldade em seu acesso e consequente manipulação⁴⁻⁹. Este incidente anatômico é definido como uma extensão estreita entre um ou dois canais principais, e classificados em incompleto ou completo^{4,7}. Sua maior incidência foi verificada de 3 a 5 mm do ápice radicular da raiz mesio-vestibular dos molares superiores^{4,6,7}. Weller *et al.* (1995)⁴ relatou a presença do istmo em 100% dos casos quando avaliada a região há 4 mm do ápice radicular, sendo que a forma completa foi encontrado em 12% dos casos e os demais de 88% de istmo apresentaram-se na forma incompleta.

Vários métodos invasivos e não invasivos têm sido utilizados para avaliar a micromorfologia do canal radicular. A secção vertical e transversal da amostra para posterior avaliação por microscopia óptica e eletrônica, a descalcificação seguida pelo tingimento da amostra, o uso de moldes de plástico, microscópio cirúrgico, microscópio de dissecação, tomografia computadorizada de feixe cônico (TCFC) e micro tomografia (MCT) tem sido amplamente citados na literatura como formas de se avaliar a anatomia dos canais radiculares^{4,19}.

A avaliação anatômica do sistema de canais radiculares pode ser enganosa quando realizada por método de imagem que reproduz as estruturas anatômicas em apenas duas dimensões. A radiografia periapical (RP) constitui um método não-invasivo, e exemplifica o modelo convencional de estudo mais utilizado em pesquisa endodôntica clínica. No entanto, as limitações de RP são amplamente conhecidas^{9,20,21,22}. Opções inovadoras para o estudo da anatomia interna do canal radicular têm sido incorporadas às pesquisas, como é o caso da TCFC e MCT^{9,19}. Matherne *et al.* (2008)¹⁹ avaliaram o uso de TCFC como uma ferramenta de diagnóstico para identificar o número de canal radicular, quando comparado com imagens digitais obtidas utilizando dispositivo de carga acoplado (CCD) e placa de fósforo foto estimulável (PSP), por meio de técnica radiográfica intra-bucal. Setenta e dois dentes extraídos (molares superiores, pré-molares inferiores e incisivos inferiores) foram expostos em sensores CCD e PSP, e também submetidos a exames tomográficos. Três endodontistas avaliaram as imagens obtidas por CCD e PSP para determinar o número de canais radiculares nos diferentes grupos dentários. A TCFC foi utilizada como o método “padrão ouro” para as comparações. Em sensores CCD o número de canais radiculares foi corretamente identificado em 80%, 78%, e 77%, respectivamente, quando comparado com a TCFC. Já nos receptores de PSP, o número de canais radiculares foram corretamente reconhecidos em 81%, 76%, e 84%, quando comparado ao mesmo exame.

Baratto-Filho *et al.* (2009)²³, comparando a anatomia interna dos primeiros molares superiores em dentes extraídos, e os analisando por meio dos aspectos clínicos e de suas imagens tomográficas, afirmou ser a TCFC importante ferramenta a ser usada como método para a localização e identificação de canais radiculares. Pécora *et al.* (2013)⁹ avaliaram a frequência de istmos radiculares em molares superiores e inferiores em amostras *ex vivo* e *in vivo* utilizando estratégia dinâmica de navegação em imagens axiais de TCFC. A frequência do IR encontrada foi alta nos dois modelos de estudo e a estratégia de leitura dinâmica em imagens axiais de TCFC utilizada mostrou ser precisa na detecção e localização destes IR.

O significado clínico da influência do istmo no sucesso do TCR está diretamente associado à impossibilidade de acesso completo a estas áreas em dentes infectados. Este fato tem sido bem demonstrado em estudos que

mostram o sucesso do TCR em casos cirúrgicos e não cirúrgicos²⁴. Estudos envolvendo a anatomia dos canais radiculares podem caracterizar as especificidades de cada dente de uma população, assim sugerindo um valor preditivo para o prognóstico, bem como contribuir para o aumento nas taxas de sucesso do tratamento do canal radicular. Com base na falta de estudos de metodologia não-invasiva na detecção e na localização longitudinal dos istmos radiculares, o objetivo do presente estudo foi determinar a frequência de istmos radiculares em dentes permanentes humanos utilizando estratégia dinâmica de navegação em imagens axiais de tomografia computadorizada de feixe cônico.

2 OBJETIVO

2.1 OBJETIVO GERAL

Analisar a presença de istmo e sua respectiva frequência dentro da dentição permanente humana por meio de imagens de tomografia computadorizada de feixe cônico.

2.1 OBJETIVOS ESPECÍFICOS

1. Analisar a frequência do istmo dentro de cada grupo dentário por meio de imagens de tomografia computadorizada de feixe cônico.
 2. Analisar a localização e extensão longitudinal do istmo dentro de cada grupo dentário utilizando-se de estratégias de navegação dinâmica por meio de imagens em tomografia computadorizada de feixe cônico.
 3. Analisar a associação das variáveis gênero e faixa etária com a presença ou não do istmo na dentição permanente.
 4. Analisar a frequência de raízes, canais radiculares e forames apicais dentro de cada grupo dentário por meio de imagens de tomografia computadorizada de feixe cônico.
-

3 MATERIAL E MÉTODOS

3.1 TIPO DE ESTUDO

Estudo transversal por meio de avaliação de imagens de exames de tomografia computadorizada de feixe cônico realizados durante os meses de janeiro de 2012 a agosto 2014.

3.2 SELEÇÃO DA AMOSTRA

O estudo foi delineado usando bancos de dados de um centro de radiologia odontológica em Goiânia-GO (Unidade Radiodontológica de Goiânia Ltda., Goiânia, GO, Brasil). Os pacientes foram encaminhados para o serviço de radiologia odontológica por diversos fins de diagnóstico. Uma amostra de 1.400 dentes (1146 raízes em dentes superiores e 900 raízes nos dentes inferiores) foi selecionada a partir de exames tomográficos de 618 pacientes caucasianos (224 homens; 394 mulheres; média de idade de 43,4 anos), realizados entre janeiro de 2012 e agosto 2014.

Os critérios de inclusão das imagens em TCFC contemplavam raízes sem TCR ou coroas protéticas, ausência de canais radiculares calcificados ou de reabsorção radiculares, presença de ápice completamente formado, sem história prévia de tratamento ortodôntico ou transtorno do desenvolvimento, e sem a presença de processos patológicos. Os terceiros molares foram excluídos da avaliação. Consideraram-se apenas as imagens com qualidade de alta resolução que permitiu uma análise correta. O estudo foi aprovado pelo comitê de ética em pesquisa [(CAAE 37968214.8.0000.5083) Anexo B].

3.3 AQUISIÇÃO DAS IMAGENS

As imagens foram adquiridas utilizando um tomógrafo PreXion 3D Inc.(San Mateo, CA, EUA) configurado para a realização de uma imagem com voxel isotrópico de 0,100 mm em um F.O.V. de 60 mm de altura e 56,00 mm de diâmetro durante uma exposição de 33,5 segundos (com 1.024 exposições por aquisição). A tensão de tubo foi de 90 kVp e a corrente de 4 mA. As imagens foram analisadas por meio do software PreXion 3D Viewer (Tera ReconInc, Foster City,Ca,EUA), em uma estação de trabalho PC com o Windows XP

profissional SP - 2 (Microsoft Corp, Redmond , WA , EUA), com o processador Intel Core 2 Duo 1,86 Ghz -6300 (Intel Corp, Santa Clara,CA, EUA), placa de vídeo NVIDIA Ge Force 6200 turbo cache (NVIDIA Corporation, Santa Clara, CA, EUA) e com um monitor EIZO - Flexscan S2000, resolução de 1600x1200 pixels (EIZONANAO Corp, Hakusan).

3.4 DETECÇÃO DO ISTMO RADICULAR

Os istmos radiculares foram considerados quando a imagem axial mostrava uma comunicação estreita (em forma de fita) entre dois canais radiculares; quando se verificou em um canal da raiz uma projeção mesio-distal ou buco-palatal com extensão equivalente a 1/3 do diâmetro do canal da raiz principal; e em comunicações entre os canais radiculares de raízes em forma de “C” (C- Shaped).

A avaliação da frequência do IR também permitiu caracterizar nesta população a frequência do número de raízes, canais radiculares e forames apicais.

A análise do IR nos dentes anteriores e pré-molares (superiores e inferiores) com raiz única e duas raízes foi realizada utilizando-se uma navegação axial considerando todo o sistema anatômico como uma única estrutura. Nos dentes com três ou mais raízes, a navegação axial foi feita individualmente em cada raiz. Em molares superiores, a navegação axial foi iniciada pela raiz mesiovestibular, seguido da raiz distovestibular e palatal; em molares inferiores, a navegação axial foi iniciada pela raiz mesial, seguido da raiz distal. Quando havia a presença dessas raízes bifurcadas, a navegação axial ocorreu concomitante nestas duas raízes.

A presença ou ausência do IR em cada dente foi analisada utilizando estratégias de navegação dinâmica nas imagens axiais de acordo com avaliação anatômica prévia das raízes (9). A navegação ocorreu nos cortes axiais desde o orifício de entrada dos canais até o vértice apical, mas sempre utilizando os cortes coronais e sagitais, como referência para posicionamento do istmo quanto ao terço radicular. Depois do IR ser identificado e localizado longitudinalmente, foi subdividido em seis diferentes categorias: 1. Começando e terminando no terço cervical (CT-CT); 2. Iniciando no terço cervical e

finalizando em terço médio (CT-MT); 3. Começando no terço cervical e terminando no terço apical (CT-AT); 4. Iniciando e finalizando em terço médio (MT-MT); 5. Começando no terço médio e terminando no terço apical (MT-AT); 6. Iniciando e finalizando em terço apical (AT-AT).

As imagens dos dentes e istmos foram visualizadas em diferentes planos (sagital, coronal e axial) utilizando a mínima espessura de corte, de 0,1 mm. A navegação dinâmica se deu nos cortes axiais onde “corte a corte”, navegando tanto na direção corono-apical quanto na direção oposta o elemento dentário foi visualizado por toda a sua extensão longitudinal. A estratégia dinâmica de visualização de imagens axiais forneceu valiosas informações, que contribuíram para uma eficiente visualização e identificação da localização e extensão do IR.

Todos os exames de imagem foram analisados por dois observadores (um endodontista e um radiologista, ambos com 10 ou mais anos de experiência), previamente calibrados por teste de concordância de Kappa, utilizando 10% da amostra, com nível de concordância superior a 80% ($K=0,873$). Quando observada divergência entre as avaliações dos observadores, a imagem foi avaliada por um terceiro examinador responsável pelo consenso.

3.5 ANÁLISE ESTATÍSTICA

As variáveis categóricas foram descritas por frequência e porcentagem, e a quantitativa pela média e desvio padrão. As frequências foram descritas com seus respectivos intervalos de confiança em 95%. As variáveis categóricas foram associadas pelo teste do Qui-quadrado (X_2) com correção de Yates ou teste exato de Fisher. As variáveis quantitativas foram comparadas pelo teste t de *Student* para amostras independentes. O nível de significância foi estabelecido em $\alpha = 0,05$. A análise estatística dos dados foi realizada utilizando o programa *Statistical Package for Social Sciences*, versão 18 (21 IBM, IBM Co. New York, NY, EUA).

4 RESULTADOS

A frequência de IR dentro de cada grupo dentário utilizando o intervalo de confiança de 95% é mostrada no Gráfico 1 e Tabela 1. A Tabela 2 mostra a distribuição de frequência de raízes, canais radiculares e forames apicais em todos os grupos da dentição permanente humana.

Os pacientes com mais idade apresentaram menor frequência de IR (Gráfico 2) A variável gênero não mostrou ter significância na incidência do IR. Somente no grupo dos incisivos centrais o sexo masculino apresentou índices significativamente maiores de IR ($p < 0,05$).

Em primeiros molares superiores a frequência de istmo encontrado foi de 60,8%. Destes, a maioria das ocorrências foram detectadas em raízes mesio-vestibulares (93,5%) (Figura 1). Nos segundos molares superiores verificou 46,5% de IR e, destes, 78,8% estavam presentes em raízes mesio-vestibulares. Ainda nesse grupo, verificou-se um dente com apenas uma raiz, e 29 dentes com duas raízes. Em vários casos, foram identificados a presença de fusão radicular (Tabela 2).

Em primeiros molares inferiores (Figura 2), detectou-se a maior frequência de IR (87,9%) entre todos os grupos dentários permanentes humanos: 57,8% (67) na raiz mesial e 42,2% (49) na raiz distal. Neste grupo, 51% dos casos ainda foram detectados com presença de quatro canais radiculares. Em segundos molares inferiores observou 66,3% de IR, sendo 94,1% deles encontrados na raiz mesial e apenas 5,9% na raiz distal (Tabela 1).

Os segundos pré-molares superiores (Figura 3) apresentaram mais IR (50,5%) do que os primeiros pré-molares superiores (18,8%). Em pré-molares inferiores ocorreu o inverso. O grupo dos primeiros pré-molares apresentou mais IR (18,8%) do que os segundos pré-molares (3%).

Em dentes superiores anteriores, a presença de IR foi pouco expressiva, enquanto em dentes anteriores inferiores a frequência mais elevada foi determinada em incisivos laterais (47,6%), seguidos por incisivos centrais (33,3%) e de caninos (24%) (Tabela 1 e Figura 4).

A maior frequência de quatro canais radiculares e quatro forames apicais foi encontrada em primeiros molares superiores (76% e 33%), seguido dos

segundos molares superiores (41% e 25%), dos primeiros molares inferiores (51% e 15%), e segundos molares inferiores (4% e 1%), respectivamente (Tabela 2).

A frequência de IR, que inicia-se no terço médio ou no terço apical foi de 50% para os primeiros molares superiores, de 42,2% para os primeiros molares inferiores, de 82,3% para o grupo dos incisivos centrais inferiores e 55,1% para os incisivos laterais inferiores (Tabela 1). Em seis dentes foram identificados raiz em forma de C (sendo 2 em segundos molares superiores, 3 em segundos molares inferiores [Figura 5] e 1 em segundo pré-molar inferior).

Tabela 1. Distribuição da frequência do istmo radicular na dentição permanente humana detectado pela navegação dinâmica em imagens axiais de TCFC.

| Dentes superiores (n=700) | CT-CT | CT-MT | CT-AT | MT-MT | MT-AT | AT-AT | Total | Istmo ausente |
|---------------------------|-------|-------|-------|-------|-------|-------|-------------|---------------|
| 11e21 | 0 | 0 | 0 | 0 | 0 | 0 | 0 (0%) | 100 (100%) |
| 12e22 | 1 | 0 | 0 | 1 | 0 | 0 | 2 (2,0%) | 98 (98,0%) |
| 13e23 | 2 | 2 | 0 | 1 | 0 | 0 | 5 (5,0%) | 95 (95,0%) |
| 14e24 | 5 | 4 | 0 | 7 | 1 | 2 | 19 (18,8%) | 82 (81,2%) |
| 15e25 | 11 | 7 | 5 | 11 | 10 | 9 | 53 (50,5%) | 52 (49,5%) |
| 16e26 | 10 | 19 | 2 | 17 | 10 | 4 | 62 (60,8%) | 40 (39,2%) |
| 17e27 | 5 | 13 | 6 | 10 | 6 | 7 | 47 (46,5%) | 54 (53,5%) |
| Dentes inferiores (n=700) | CT-CT | CT-MT | CT-AT | MT-MT | MT-AT | AT-AT | Total | Istmo ausente |
| 31e41 | 2 | 0 | 4 | 13 | 8 | 7 | 34 (33,3%) | 68 (66,7%) |
| 32e42 | 6 | 11 | 5 | 10 | 9 | 8 | 49 (47,6%) | 54 (52,4%) |
| 33e43 | 3 | 12 | 0 | 6 | 2 | 1 | 24 (24,0%) | 76 (76,0%) |
| 34e44 | 3 | 3 | 1 | 5 | 3 | 4 | 19 (18,8%) | 82 (81,2%) |
| 35e45 | 1 | 1 | 0 | 0 | 1 | 0 | 3 (3,0%) | 97 (97,0%) |
| 36e46 | 30 | 24 | 13 | 18 | 7 | 24 | 116 (87,9%) | 16 (12,1%) |
| 37e47 | 6 | 13 | 16 | 9 | 12 | 12 | 67 (66,3%) | 34 (33,7%) |

Legenda 1- Começando e terminando no terço cervical (CT-CT) - Iniciando no terço cervical e finalizando no terço médio (CT-MT) - Começando no terço cervical e terminando no terço apical (CT-AT) - Iniciando e finalizando em terço médio (MT-MT) - Começando no terço médio e terminando no terço apical (MT-AT) - Iniciando e finalizando em terço apical (AT-AT).
 Legenda 2 - Considerou-se a ocorrência de mais do que um tipo de istmo por cada dente, o que explica a diferença entre o número de istmos analisados com o número de dentes.

Tabela 2. Distribuição da frequência do número de raízes, canais radiculares e forames apicais na dentição permanente humana.

| Dentes superiores (n=700) | Raiz | | | Canal | | | | | Forame | | | | |
|------------------------------|------|----|----|-------|----|----|----|---|--------|----|----|----|---|
| | 1 | 2 | 3 | 1 | 2 | 3 | 4 | 5 | 1 | 2 | 3 | 4 | 5 |
| 11e21 | 100 | - | - | 100 | - | - | - | - | 100 | - | - | - | - |
| 12e22 | 100 | - | - | 100 | - | - | - | - | 100 | - | - | - | - |
| 13e23 | 100 | - | - | 97 | 3 | - | - | - | 100 | - | - | - | - |
| 14e24 | 32 | 66 | 2 | 6 | 88 | 6 | - | - | 16 | 81 | 3 | - | - |
| 15e25 | 83 | 17 | - | 25 | 73 | 2 | - | - | 56 | 43 | 1 | - | - |
| 16e26 | 1 | 6 | 93 | - | 1 | 21 | 76 | 2 | - | 1 | 64 | 33 | 5 |
| 17e27 | 2 | 29 | 69 | 1 | 5 | 54 | 41 | - | 2 | 8 | 65 | 25 | - |
| Dentes inferiores (n=700) | Raiz | | | Canal | | | | | Forame | | | | |
| | 1 | 2 | 3 | 1 | 2 | 3 | 4 | 5 | 1 | 2 | 3 | 4 | 5 |
| 31e41 | 100 | - | - | 65 | 35 | - | - | - | 100 | - | - | - | - |
| 32e42 | 100 | - | - | 58 | 42 | - | - | - | 100 | - | - | - | - |
| 33e43 | 97 | 3 | - | 78 | 22 | - | - | - | 97 | 3 | - | - | - |
| 34e44 | 99 | 1 | - | 70 | 29 | 1 | - | - | 80 | 20 | - | - | - |
| 35e45 | 100 | - | - | 97 | 3 | - | - | - | 99 | 1 | - | - | - |
| 36e46 | 2 | 95 | 3 | - | 3 | 45 | 51 | 1 | - | 36 | 49 | 15 | - |
| 37e47 | 7 | 91 | 2 | 1 | 8 | 87 | 4 | - | 5 | 54 | 40 | 1 | - |

Gráfico 1. Gráfico com a média e o intervalo de confiança em 95% da frequência de istmo nos diferentes grupos dentários.

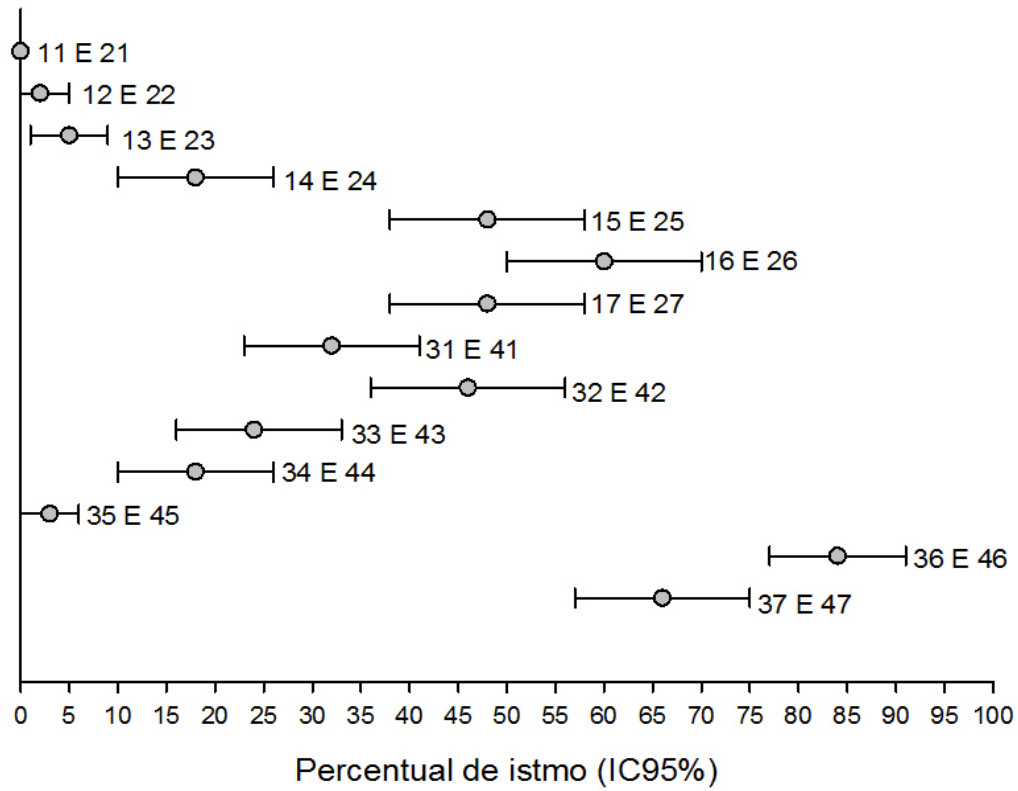
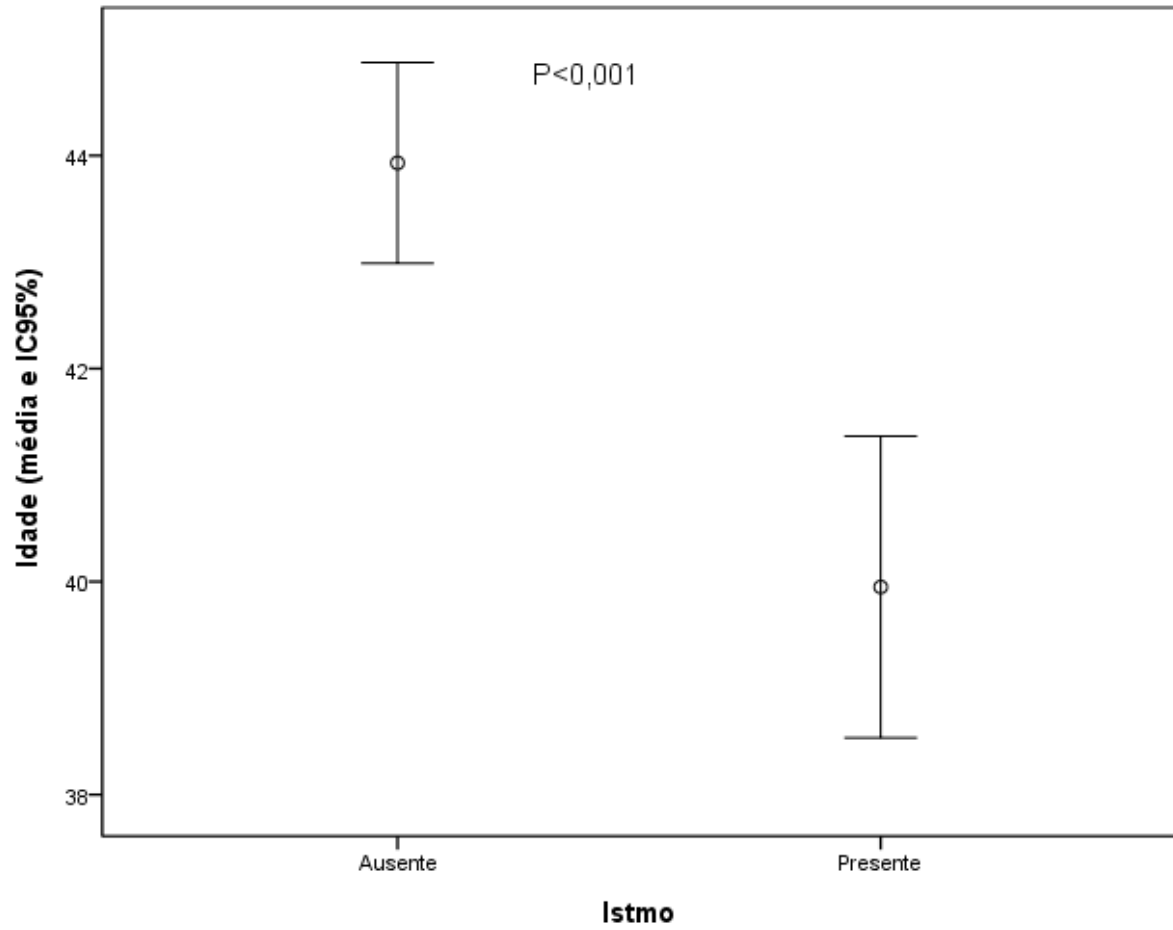


Gráfico 2. Gráfico da média e o intervalo de 95% de confiança da idade de sujeitos com e sem istmo.



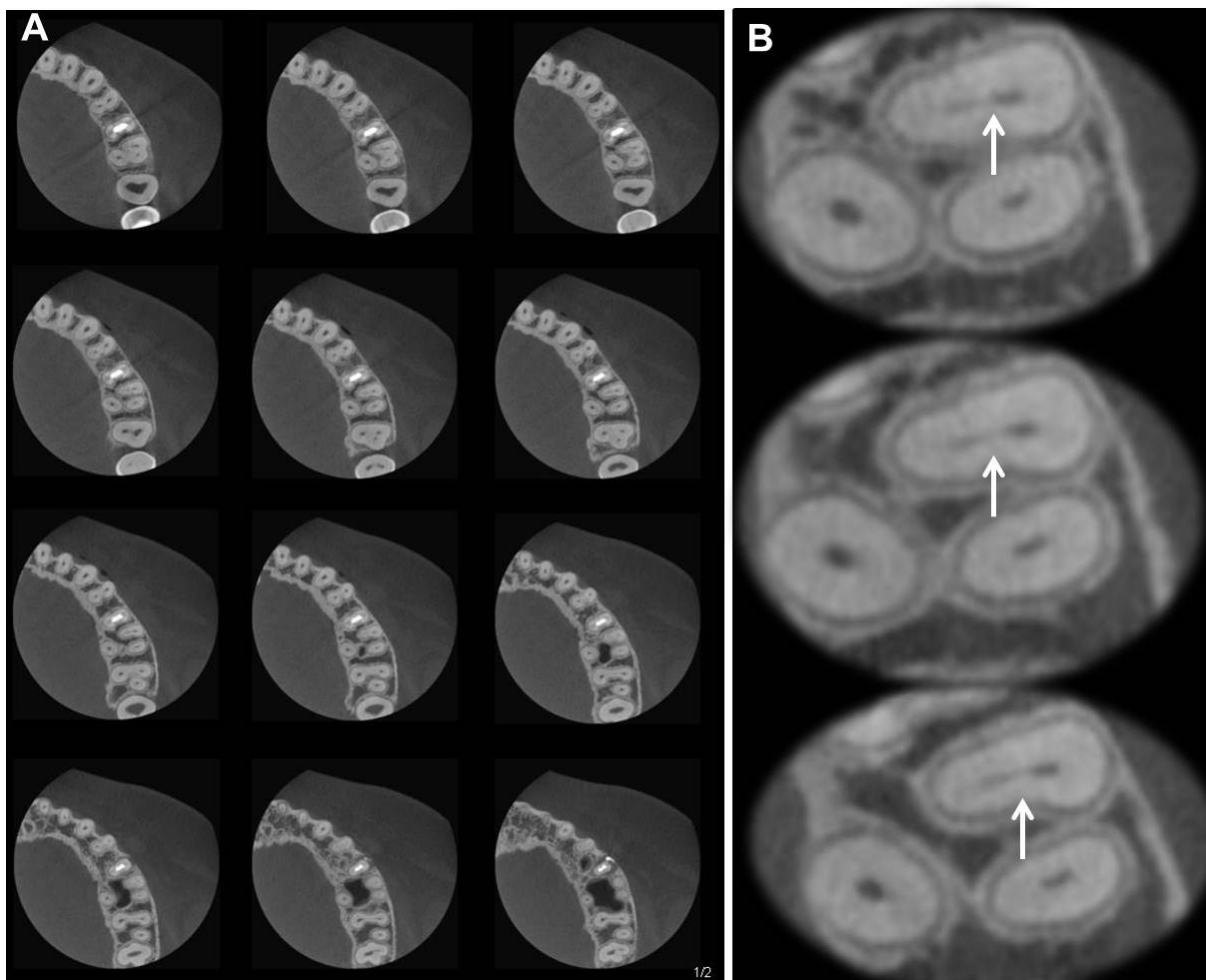


Figura 1. (A) - Istmo radicular em primeiro molar superior visto por navegação dinâmica em cortes axiais de TCFC no sentido corono-apical. Cortes em 0,1 mm de espessura. (B) - Imagens ampliadas das regiões de istmo.

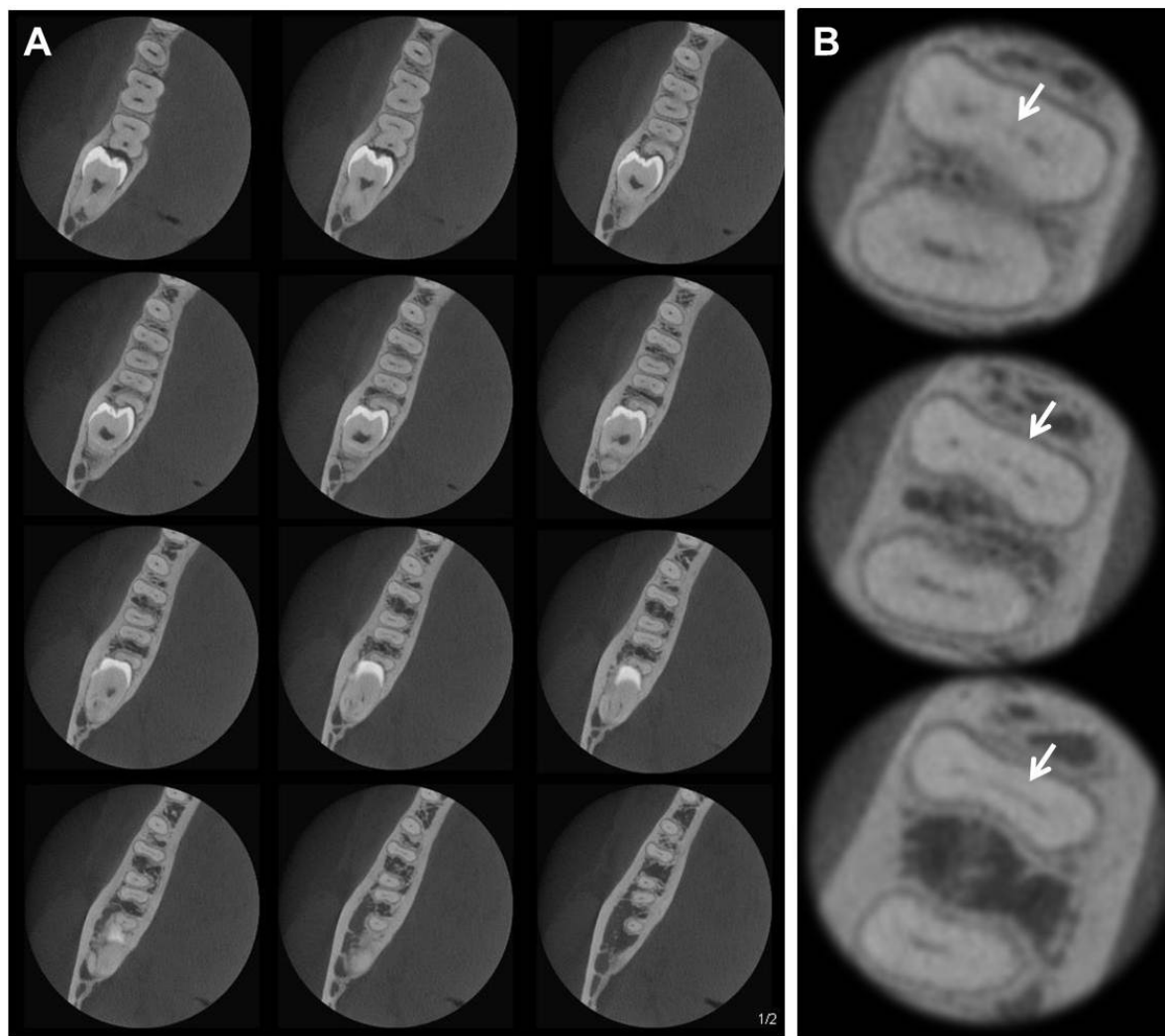


Figura 2. (A) - Istmo radicular em primeiro molar inferior visto por navegação dinâmica em cortes axiais de TCFC no sentido corono-apical. Cortes em 0,1 mm de espessura. (B) - Imagens ampliadas das regiões de istmo.

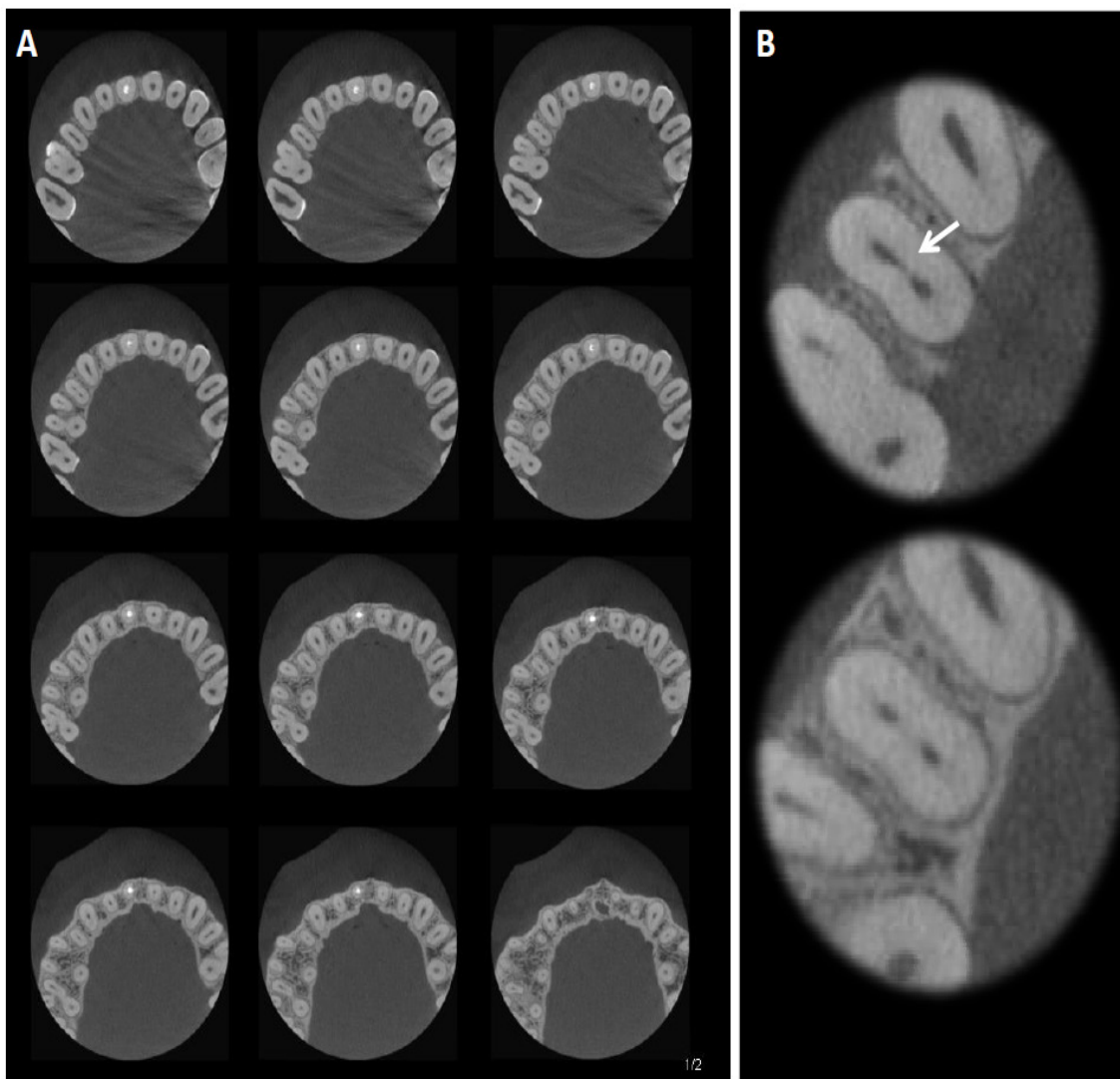


Figura 3. (A) - Istmo radicular em segundo premolar superior visto por navegação dinâmica em cortes axiais de TCFC no sentido corono-apical. Cortes em 0,1 mm de espessura. (B) - Imagens ampliadas das regiões de istmo.

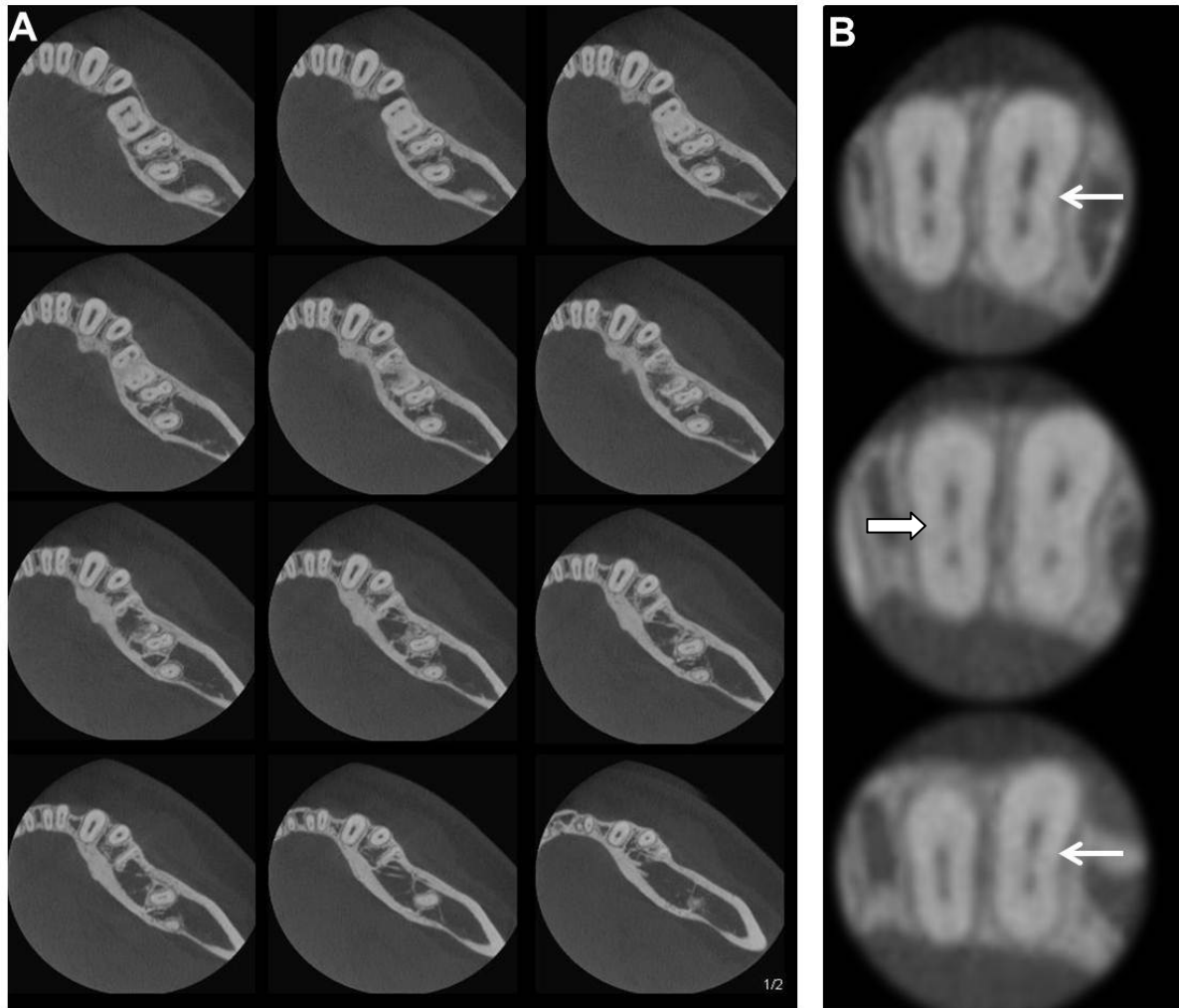


Figura 4. (A) - Istmo radicular em incisivo central e lateral inferior visto por navegação dinâmica em cortes axiais de TCFC no sentido corono-apical. Cortes em 0,1 mm de espessura. (B) - Imagens ampliadas das regiões de istmo.

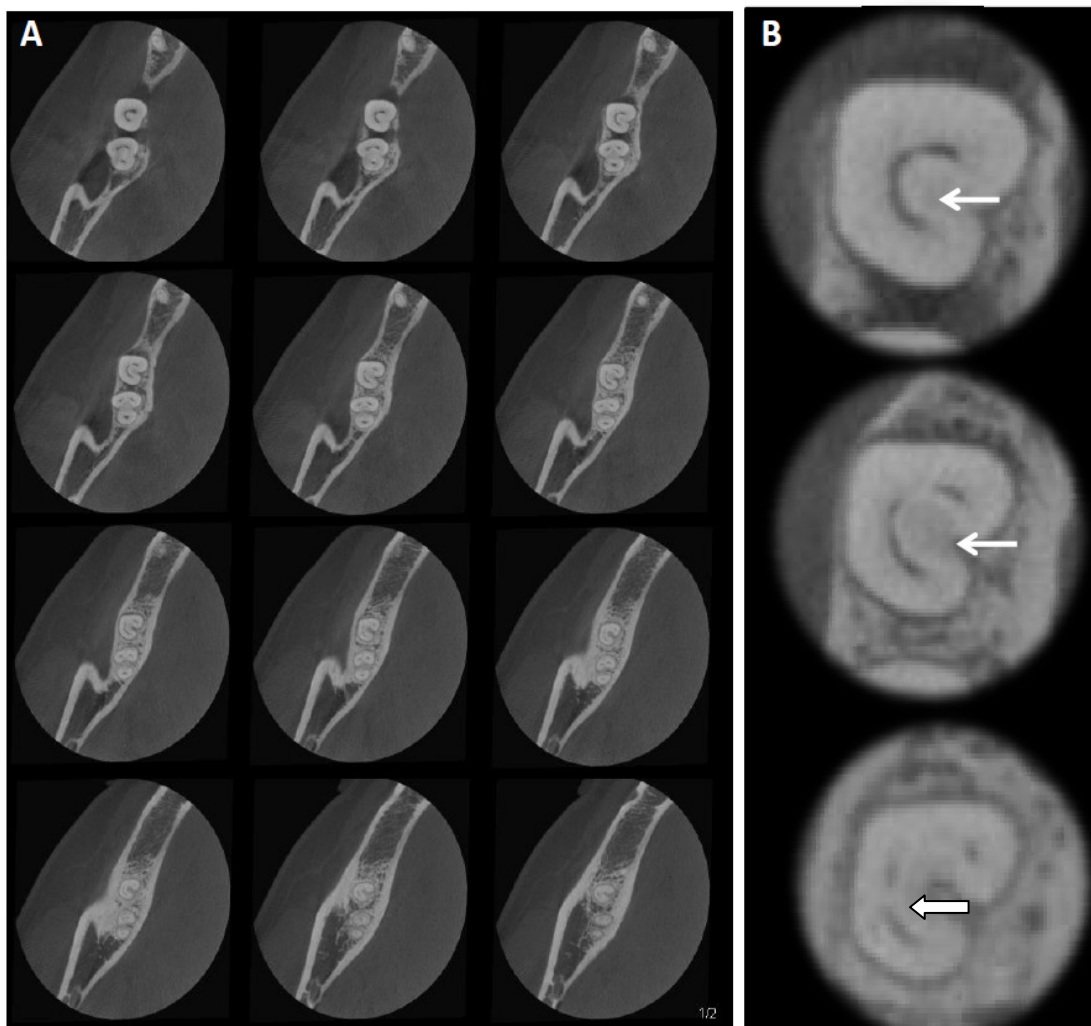


Figura 5. (A) - Isthmo radicular em segundo molar inferior visto por navegação dinâmica em cortes axiais de TCFC no sentido corono-apical. Cortes em 0,1 mm de espessura. (B) - Imagens ampliadas das regiões de istmo.

5 DISCUSSÃO

Os incisivos centrais superiores constituíram o único grupo de dentes onde não foi identificada presença de istmo. A frequência em outros grupos dentários variou entre 2% a 87,9%, sendo o IR identificado em todos os terços do canal radicular. A maior frequência de IR foi identificada em primeiros e segundos molares inferiores (87,9% e 66,3%), seguido dos primeiros molares superiores (60,8%), segundo pré-molares superiores (50,5%), incisivos laterais inferiores (47,6%) e segundos molares superiores (46,5%) (Tabela 1). Em pacientes com mais idade a frequência de IR observada foi menor em comparação a pacientes mais jovens nesses grupos dentários citados. O uso de imagens de TCFC associada à estratégia de navegação dinâmica aumenta a precisão na identificação dos istmos radiculares, pois permite uma localização longitudinal (desde o orifício de entrada do canal até o forame apical), além de representar uma metodologia não-invasiva.

Estudo realizado por Pécora *et al.* (2013)⁹, utilizando metodologia comparável, confirma os resultados descritos anteriormente, onde avaliou-se a frequência de IR em nas raízes mesio-vestibulares de molares superiores e mesiais dos molares inferiores. A presença de IR em molares superiores variou de 86% em amostra *ex vivo* e 62% para a investigação *in vivo*. Considerando que, em molares inferiores foi observada a frequência de 70% em ensaio *ex vivo* e 72% em amostra *in vivo*. Esse método mostrou uma frequência de IR localizado apenas no terço apical de molares superiores (raízes mesio-vestibulares) de 4% (*ex vivo*) e 6% (*in vivo*); e em molares inferiores (raízes mesiais) entre 16% (*ex vivo*) e 26% (*in vivo*). As diferenças observadas entre estes estudos podem ter sido devido ao fato de que em nosso estudo foram analisados todos os canais radiculares, enquanto no estudo Pécora *et al.* (2013)⁹ foi avaliada somente a raiz mesio-vestibular de molares superiores e a raiz mesial de molares inferiores.

O IR têm sido avaliado por meio de várias metodologias, tais como: imagens radiográficas, secções verticais e transversais da amostra, descalcificação dental com posterior tingimento dos canais radiculares, microscópio cirúrgico, microscópio de dissecação, microscópio eletrônico de

varredura, moldes plásticos dos canais e as imagens de TCFC^{4-19,23,25-27}. As imagens de microtomografia computadorizada (MCT) também vem sendo amplamente utilizada como uma alternativa para avaliar a área de IR^{10,11,12,13}.

Diversas pesquisas têm utilizado de imagens tridimensionais de TCFC para identificação da anatomia do canal radicular^{9,12,16,19,23,24,25}. Estudos utilizando estratégia dinâmica de navegação de imagens axiais mostrou o potencial desta ferramenta aliada a alta tecnologia da TCFC^{9,28}. A estratégia envolve a navegação na imagem de cada raiz através de cortes sequenciais axiais, com a menor espessura de corte possível, tanto no sentido coronopical quanto no sentido inverso. A navegação por essas imagens fornece informações preciosas a respeito da localização exata dos percursos da polpa, bem como de pontos de comunicações entre os canais radiculares e o espaço periodontal, e suas possíveis associações a áreas radiolúcidas desencadeada por processos inflamatórios^{9,28}. Este método supera em muito o poder de diagnóstico dos exames de imagens bidimensionais, pela possibilidade da visualização da imagem de forma dinâmica onde antes só era possível de maneira estática. Em nosso estudo a técnica de estratégia de navegação dinâmica foi utilizada através da manipulação das imagens sequenciais dos cortes axiais, com 0,1mm de espessura. Tais estratégias provem valiosa informação na identificação do IR bem como na determinação de sua frequência e localização dentro de cada grupo dentário.

As diferentes formas de IR foram classificadas de acordo com o tipo de secção da amostra e quanto à distância da área analisada ao ápice radicular^{4-8,25}. Hsu e Kim (1997)⁵ classificou o istmo em 5 tipos: 1- Na presença de dois ou três canais radiculares sem comunicação notável; 2- Na presença de dois canais radiculares com conexão definida entre os dois canais principais; 3- Na presença de três canais em vez de dois (canais em forma de C incompletos); 4- Na presença de canais que se estendem para a região de istmo; 5- Na presença de uma conexão ou corredor verdadeiro unindo os canais. No presente estudo, o objetivo foi avaliar a frequência de IR através da estratégia de navegação dinâmica das imagens axiais de TCFC, considerando o canal radicular desde sua região inicial na altura do orifício pulpar até a região do forame apical. Não foi objetivo do presente estudo classificar o istmo radicular,

no entanto, pelas imagens de TCFC foram também detectadas diferentes apresentações do IR.

Neste estudo, os primeiros molares inferiores apresentaram a maior frequência de istmo em comparação com os outros dentes humanos (87,95%). A frequência de IR entre as mulheres e os homens apresentaram diferenças significativas apenas em incisivos centrais inferiores. Não foi observada diferença significativa entre a média de idade entre sujeitos com e sem istmo dentro de cada grupo dentários, exceto em incisivos laterais inferiores. Já os pacientes com mais idade apresentaram menor frequência de IR.

Pablo *et al.* (2010)²⁹ avaliou a configuração anatômica do canal radicular da raiz do primeiro molar inferior permanente onde visualizaram o IR em 55% dos casos se tratando da raiz mesial e em 20% da raiz distal destes elementos. Gu *et al.* (2009)¹⁰ observaram as características anatômicas do IR em 36 dentes humanos extraídos (raiz mesial de primeiros molares inferiores) por meio de imagens de MCT. A ocorrência de IR foi alta, principalmente nas regiões de 4-6 mm do ápice radicular e dentro da faixa etária de 20 a 39 anos de idade (até 81%), sendo que a prevalência de istmo diminuiu significativamente com o aumento da idade. Já Fan *et al.* (2010)¹¹ observaram IR nas raízes mesiais de 126 primeiros e segundos molares inferiores também utilizando imagens de MCT e encontraram em 85% dos casos a presença do IR a 5 milímetros do forame apical destes molares. O primeiro molar teve mais istmos classificados como incompleto e tipo misto, enquanto o segundo molar apresentou mais IR do tipo conexão em forma de folha.

Os resultados do presente estudo mostraram que a frequência de IR encontrado em primeiros molares superiores foi de 60,8%. Destes, a maioria das ocorrências foram detectadas em raízes mesio-vestibulares (93,5%). Nos segundos molares superiores verificou 46,5% de IR, e, destes, 78,8% estavam presentes também em raízes mesio-vestibulares. Ainda nesse grupo dentário, encontrou-se apenas um dente com uma única raiz e 29 com duas raízes. Raízes fusionadas foram frequentemente observadas (Tabelas 1 e 2). Weller *et al.* (1995)⁴ observaram que a prevalência de IR completo nas raízes mesio-vestibulares de primeiros molares superiores foi de 5% a 14,8% (1-6mm do nível apical), enquanto a de IR parcial foi de 23,1 a 88%. Jung *et al.* (2005)⁷ encontraram uma prevalência inferior do istmo parcial (2,6 -15,8%). Mannocci

et al. (2005)¹³ verificaram uma maior frequência de IR a 3 mm do nível do ápice (50,25%) e de 17,24% a 1 mm da mesma saída apical.

A simetria da morfologia da raiz e do canal radicular dos molares superiores e inferiores foi avaliada recentemente avaliada usando imagens de TCFC por Plotino *et al.* (2013)²⁶. Os primeiros molares superiores mostraram ser simétrico em 71,1% dos pacientes, enquanto segundos molares superiores eram simétricos em 79,6%. Cerca de 30% dos primeiros molares inferiores e 20% dos segundos molares inferiores mostraram assimetria. Estas variações na morfologia devem ser levadas em consideração quando em tratamento simultâneo de dois molares opostos, visto que a sua anatomia pode ser diferente em até 30% dos casos.

No presente estudo, a frequência de IR nos segundos pré-molares superiores (50,5%) foi maior do que a de pré-molares superiores (18,8%). Em pré-molares inferiores ocorreu o inverso. Os primeiros pré-molares apresentaram mais IR (18,8%) do que os segundos pré-molares (3%). Zhu *et al.* (2013)¹² verificou que a incidência de IR em pré-molares superiores, antes e após preparo do canal radicular (PCR), usando imagens de TCFC em dentes com dois canais e de única raiz. A incidência de IR foi diferente em cada nível milimétrico, desde o ápice até o 6 mm ao ápice radicular, tanto antes quanto depois do PCR. Antes do PCR a incidência do IR a 1 mm apical foi menor quando comparado ao 6 mm. Em toda a extensão 0-6 mm ao ápice radicular o IR parcial foi significativamente mais frequente em relação ao IR completo. No entanto após o PCR, a incidência do IR desde o ápice até o 6 mm ao ápice radicular diminuiu, mas a proporção do istmo completo aumentou. A diferença nos números absolutos de IR antes e depois do PCR pode ser explicada pela impacção de dentina para as áreas de istmo durante a fase de instrumentação das paredes radiculares.

Com base em estudo de revisão da morfologia da raiz e do canal radicular do primeiro pré-molar inferior, Cleghorn *et al.* (2007)³⁰ relataram que a aproximadamente 98% dos dentes em seu estudo possuíam raiz única. A incidência de duas raízes foi de 1,8% e em apenas 0,2% dos casos três raízes foram encontradas. Um único forame apical foi encontrado em 78,9% dos dentes, ao passo que 21,1% tinham dois ou mais orifícios apicais. As

frequências de canais radiculares observadas em nosso estudo apresentaram resultados próximos aos publicados por Cleghorn *et al.* (2007)³⁰.

O papel da genética na variação racial pode resultar em diferentes incidências do número de raízes e canais radiculares nas populações humanas³⁰. Em nosso estudo, a presença de IR em dentes anteriores superiores, foi inexpressiva, enquanto que em dentes anteriores inferiores foi detectada considerável frequência tanto nos incisivos laterais (47,6%), como nos incisivos centrais (33,3%) e também nos caninos (24%) (Tabela 1). Na análise de cem incisivos inferiores selecionados aleatoriamente, Mauger *et al.* (2005)³¹ observaram IR em 55%, 30% e 20% dos casos quando avaliados a 3, 2 e 1 mm do ápice, respectivamente. E a forma dos canais foi classificada em quatro tipos distintos: redondo, oval, oval longo e em forma de fita.

O principal objetivo deste estudo foi avaliar a frequência de IR, mas o desenho do estudo também permitiu caracterizar nesta população a frequência de raízes, canais e forame apical. A maior frequência de quatro canais radiculares e de quatro forames apicais foi encontrada em primeiros molares superiores (76% e 33%), seguido de segundos molares superiores (41% e 25%), dos primeiros molares inferiores (51% e 15%), e segundos molares inferiores (4% e 1%), respectivamente (Tabela 2).

O IR que inicia no terço cervical é o de melhor acesso, permitindo assim ação mecânica de instrumentos rotatórios ou ultra-som de forma mais adequada. Em situações onde o IR inicia no terço médio ou apical, o acesso biomecânico a essas áreas representa grande desafio⁹. A complicação clínica deste achado envolve a dificuldade da ação mecânica e na complexidade de saneamento dessas áreas inacessíveis, interferindo de forma diretamente negativa na formatação do canal radicular bem como na ruptura do biofilme nele existente. Um protocolo rigoroso de irrigação com utilização de curativo de demora, que permitem um melhor controle de bactérias, têm sido recomendados em função dos todos os desafios associados a complexidade da anatomia do sistema de canais radiculares^{1-3,15-18,32-35}.

As variações entre as frequências de IR encontrados no presente estudo e outros pode ser explicada por fatores que incluem: diferenças na concepção metodológica, tamanho da amostra, definições do istmo, bem como nas diferenças entre suas variadas classificações. A idade, gênero e aspecto

étnicos por vezes não sabidos, em estudos *ex vivo*, também podem explicar as variações encontradas. A maioria das frequências de IR publicada na literatura foi analisada a partir de secções transversais seriadas, porém estáticas, da amostra. Assim, a variabilidade da anatomia interna da dentição permanente humana descrita na literatura deve ser cuidadosamente considerada antes de iniciar qualquer tratamento de canal. A frequência de número de raízes, canais, forame apical, istmo, ramificações, e a forma do canal pode não apresentar padrão perfeito.

6 CONCLUSÃO

O istmo radicular é uma estrutura anatômica de ocorrência comum em dentes permanentes humanos, exceto nos dentes anteriores superiores. A maior frequência de IR nos dentes permanentes humanos foram encontrados em primeiros molares inferiores (87,9%). A frequência do IR dentro de cada grupo dentário não apresentou diferença estatisticamente significativa ($p > 0,05$), quando comparados homens e mulheres, exceto para o grupo do incisivo central inferior. Os pacientes com mais idade apresentaram menor frequência de IR. A maior frequência de quatro canais radiculares e quatro forames apicais foi encontrada em primeiros molares superiores (76%, 33%).

REFERÊNCIAS

1. Vertucci FJ. Root canal morphology and its relationship to endodontic. Procedures. Endod Topics 2005;10:3–29.
 2. Green D. Morphology of the pulp cavity of the permanent teeth. Oral Surg Oral Med Oral Pathol 1955;7:743-59.
 3. De Deus QD. Frequency, location, and direction of the lateral, secondary, and accessory canals. J Endod 1975;1:361-6.
 4. Weller NR, Niemczyk SP, Kim S. Incidence and position of the canal isthmus. Part 1. Mesio Buccal root of the maxillary first molar. J Endod 1995; 21:380–3.
 5. Hsu Y, Kim S. The resected root surface: the issue of canal isthmuses. Dent Clin N Am 1997, 3: 529–540.
 6. Teixeira FB, Sano CL, Gomes BPF, Zaia AA, Ferraz CCR, Souza-Fiho FJ. A preliminary in vitro study of the incidence and position of the root canal isthmus in maxillary and mandibular first molars. Int Endod J 2003;36:276–80.
 7. Jung I-Y, Seo M-A, Fouad AF, Spångberg LSW, Lee S-J, Kim H-J, Kum K-Y. Apical anatomy in mesial and mesiobuccal roots of permanent first molars. J Endod 2005;31:536-8.
 8. Von Arx T. Frequency and type of canal isthmuses in first molars detected by endoscopic inspection during periradicular surgery. Int Endod J 2005;38:160–8.
 9. Pecora JD, Estrela C, Bueno MR, Porto OC, Alencar AHG, Sousa-Neto MD, et al.. Detection of root canal isthmuses in molars by map-reading dynamic using CBCT images. Braz Dent J 2013;24:569-574.
 10. Gu L-S, Wei X, Huang X-Y, Ling J-Q. A micro-computed tomographic study of the isthmus in the mesial root of mandibular first molar. J Endod 2009;35:353-6.
 11. Fan B, Pan Y, Gao Y, Fang F, Wu Q, Gutmann JL. Three-dimensional morphologic analysis of isthmuses in the mesial roots of mandibular molars. J Endod 2010;36:1866–9.
 12. Zhu LN, Qian WH, Hong J. A cone-beam computed tomography study of changes in canal isthmus of maxillary first premolars before and after instrumentation. Shanghai Kou Qiang Yi Xue 2013;22:41-5.
-

13. Mannocci F, Peru M, Sherriff M, Cook R, Pitt Ford TR. The isthmuses of the mesial root of mandibular molars: a micro-computed tomographic study. *Int Endod J* 2005;38:558–63.
 14. Wu MK, R'Oris A, Barkis D, Wesselink PR. Prevalence and extent of long oval canals in the apical third. *Oral Surg Oral Med Oral Pathol Oral Radiol Endod* 2000;89:739–43.
 15. Versiani MA, Pecora JD, de Sousa-Neto MD. Flat-oval root canal preparation with self-adjusting file instrument: a micro-computed tomography study. *J Endod* 2011;37:1002–7.
 16. Endal U, Shen Y, Knut A, Gao Y, Haapasalo M. A high-resolution computed tomographic study of changes in root canal isthmus area by instrumentation and root filling. *J Endod* 2011;37:223-7.
 17. Adcock JM, Sidow SJ, Looney SW, Liu Y, McNally K, Lindsey K, Tay FR. Histologic evaluation of canal and isthmus debridement efficacies of two different irrigant delivery techniques in a closed system. *J Endod* 2011;37:544-8.
 18. Paqué F, Laib A, Gautschi H, et al. Hard-tissue debris accumulation analysis by high resolution computed tomography scans. *J Endod* 2009;35:1044–7.
 19. Matherne RP, Angelopoulos C, Kulild JC, Tira D. Use of cone-beam computed tomography to identify root canal systems in vitro. *J Endod* 2008;34:87–89.
 20. Moura MS, Guedes AO, Alencar AHG, Azevedo BC, Estrela C. Influence of length of root canal obturation on apical periodontitis detected by periapical radiography and cone beam computed tomography. *J Endod* 2009;35:805-9.
 21. Estrela C, Bueno MR, Azevedo B, Azevedo JR, Pécora JD. A new periapical index based on cone beam computed tomography. *J Endod* 2008;34:1325-31.
 22. Estrela C, Bueno MR, Alencar AH, et al. Method to evaluate inflammatory root resorption by using cone beam computed tomography. *J Endod* 2009;35:1491–7.
-

23. Baratto-Filho F, Zaitter S, Haragushiku GA, et al. Analysis of the internal anatomy of maxillary first molars by using different methods. *J Endod* 2009;35:337–42.
 24. Estrela C, Silva JA, Decurcio DA, Alencar AHG, Estrela CRA, Faitaroni LA, Batista AC. Monitoring nonsurgical and surgical root canal treatment of teeth with primary and secondary infections. *Braz Dent J* 2014;25 494-501.
 25. Lima FJC, Montagner F, Jacinto RC, Ambrosano GMB, Gomes BPF. An in vitro assessment of type, position and incidence of isthmus in human permanent molars. *J Appl Oral Sci* 2014;22:274-81.
 26. Plotino G, Tocci L, Grande NM, Testarelli L, Messineo D, Ciotti M, Glassman G, D'ambrosio F, Gambarini G. Symmetry of root and root canal morphology of maxillary and mandibular molars in a white population: a cone beam computed tomography study in vivo. *J Endod* 2013;39:1545-8.
 27. Kim S-Y, Kim BS, Woo J, Kim Y. Morphology of mandibular first molars analyzed by cone-beam computed tomography in a Korean population: variations in the number of roots and canals. *J Endod* 2013;39:1516-21.
 28. Bueno MR, Estrela C, Figueiredo JAP, Azevedo BC. Map-reading strategy to diagnose root perforations near metallic intracanal posts by using cone beam computed tomography. *J Endod* 2011;37:85-90.
 29. Pablo OV, Estevez R, Sanchez MP, Heilborn C, Cohenca N. Root anatomy and canal configuration of the permanent mandibular first molar: A systematic review. *J Endod* 2010;36:1919-31.
 30. Cleghorn BM, Christie WH, Dong CCS. The root and root canal morphology of the human mandibular first premolar: A literature review. *J Endod* 2007;33:509 16.
 31. Mauger MJ, Schindler WG, Walker WA. An evaluation of canal morphology at different levels of root resection in mandibular incisors. *J Endod* 1998;24;607-9.
 32. Nair PNR, Henry S, Cano V, Vera J. Microbial status of apical root canal system of human mandibular first molars with primary apical periodontitis after one-visit-endodontic treatment. *Oral Surg Oral Med Oral Pathol Oral Radiol Endod* 2005;99:231-52.
 33. Peters OA. Current challenges and concepts in the preparation of root canal systems: a review. *J Endod* 2004;30:559–67.
-

34. Duggan JM, Sedgley CM. Biofilm formation of oral and endodontic *Enterococcus faecalis*. J Endod. 2007;33:815-8.
 35. Kishen A, Sum C-P, Mathew S, Lim C-T. Influence of Irrigation Regimens on the Adherence of *Enterococcus faecalis* to Root Canal Dentin. J Endod 2008;34:850-854.
-

ANEXO A

Original Research Article:

Map-reading Dynamics used with Cone Beam Computed Tomography Images to Determine the Frequency of Root Canal Isthmuses in Human Permanent Teeth

Running Title: Frequency of root canal isthmus using CBCT

Keywords: Root canal anatomy, Isthmus, endodontic failure, apical periodontitis, cone beam computed tomography.

Acknowledgement: The authors deny any conflicts of interest

Federal University of Goiás
School of Dentistry
Praça Universitária s/n,
Setor Universitário, 74605-220 Goiânia, GO, Brazil.
Phone: +55-62-3209-6254.
e-mail: estrela3@terra.com.br

Abstract

This study determined the frequency of root isthmuses (RI) in human permanent teeth using map-reading dynamics and cone beam computed tomography (CBCT) images. A sample of 1,400 teeth was selected from CBCT scans of 618 patients (394 women; 43.4 mean age-years). RI were detected longitudinally on 0.1-mm/0.1-mm axial slices of CBCT images, from the pulp orifice to the root apex, and findings were recorded into seven categories: 1. beginning and end in cervical third; 2. beginning in cervical third and end in middle third; 3. beginning in cervical third and end in apical third; 4. beginning and end in middle third; 5. begin in middle third and end in apical third; 6. beginning and end in apical third; 7. no isthmus. The categorical variables, described as frequencies (%), were analyzed using a chi-square test (χ^2) with Yates correction or the Fisher's exact test. Quantitative variables were compared using the Student t test for independent samples. RI is an anatomic structure of common occurrence in human permanent teeth, except in maxillary anterior teeth. Th

e higher frequencies of root isthmus (87.9%) in human permanent teeth were found in mandibular first molars. The frequency of RI according to tooth groups was not significantly different ($p > 0.05$), except in mandibular central incisors. RI was less frequent among older patients. The higher frequency of four root canals (76%) and four apical foramina (33%) was found in maxillary first molars.

Introduction

The complex shapes of the root canal system are responsible for serious difficulties during root canal treatment (RCT) and affect the cleaning, shaping and filling of this space (1-3).

Ramifications were found in the apical third of root canals in 27.4% of 1,140 human permanent teeth. Premolars and molars had the greatest variety of ramifications (3). Root isthmuses (RI) have been studied, and their effect on RCT, particularly the extent to which they complicate location and preparation, has often been discussed (4-9). RI, defined as narrow extensions from either one or two main canals, are classified as incomplete or complete (4, 7). Their incidence is higher 3 mm to 5 mm from the root apex in the mesiobuccal region of maxillary molars. At 4 mm from the root apex, 12% of the specimens had a complete isthmus, and 88%, a partial isthmus (4).

Several invasive and non-invasive methods to define root canal micromorphology and RI have been evaluated: radiography, vertical and cross-sectional cutting, clearing and staining, stereomicroscopy, surgical microscopy, dissecting microscopy, plastic casts, scanning electronic microscopy, cone beam computed tomography (CBCT) and micro-computed tomography (MCT) (4-19).

Three-dimensional macro-configurations of root canals may be misleading when determined by imaging methods that represent anatomical structures in only two dimensions. Periapical radiography (PR) is a non-invasive method that produces conventional study models, most commonly used in research and clinical Endodontics. However, the limitations of PR are known

(9,20-22). Innovative options to study internal root canal anatomy, such as CBCT and MCT, have been used (9-19). Matherne et al. (19) evaluated the use of CBCT as a diagnostic tool to define the number of root canals and compared findings with the analysis of images obtained by using digital radiographs with charged coupled devices (CCD) and photostimulable phosphor plates (PSP). Seventy-two extracted teeth (maxillary molars, mandibular premolars and mandibular incisors) were evaluated using CCD, PSP and CBCT scans. Three board-certified endodontists evaluated CCD and PSP images to determine the number of root canals. CBCT images were used to establish a parameter for the comparisons. When using CCD, the number of root canals was correctly identified in 80%, 78%, and 77% of the cases when compared with CBCT, whereas when using PSP, the number of root canals was correctly identified in 81%, 76%, and 84% of the cases, when compared with CBCT. Baratto-Filho et al. (23) compared the internal anatomy of maxillary first molars using extracted teeth, clinical factors and CBCT analysis. Microscopy and CBCT are important tools that may be used to locate and identify root canals. Pécora et al. (9) evaluated the frequency of root isthmuses in maxillary and mandibular molars in ex vivo and in vivo assays using map-reading dynamics and CBCT images. The frequency of RI was high in both study models. Map-reading dynamics using CBCT scans locates RI precisely.

The clinical effect of isthmuses on RCT is associated with failure in obtaining full access to this area in infected teeth. This fact has been well demonstrated in outcomes of surgical and nonsurgical RCT (24). Studies about root canal anatomy may describe the specificities of each tooth in a population to suggest a predictive value for prognosis, and the expected increase to a

successful root canal treatment. Based on the lack of studies using non-invasive methods to determine RI and longitudinal evaluations of the root in axial slices, this study determined the frequency of root isthmuses in human permanent teeth using map-reading dynamics in CBCT images.

Materials and methods

Patients

The study included databases of private radiology clinics (CIRO, Goiânia, Brazil). The patients were referred to the dental radiology service due to different diagnoses. A sample of 1,400 teeth (1,146 roots in maxillary teeth and 900 roots in mandibular teeth) was selected from a collection of CBCT scans of 618 white patients (224 men; 394 women; mean age: 43.4 years) from January 2012 to August 2014.

Inclusion criteria for CBCT images were: teeth without previous RCT, post or crowns; no calcified root canals; no internal or external root resorption; fully formed apex; no history of orthodontic treatment; no developmental disorders; and no pathologies. Third molars were excluded. To ensure that the analysis was accurate, only high-resolution images were included. This study was approved by the Research Ethics Committee of the institution where it was conducted (approval #7968214.8.0000.5083).

Imaging methods

CBCT images were obtained using a PreXion 3D Inc. (San Mateo, CA); thickness: 0.100 mm; dimensions: 1.170 mm x 1.570 mm x 1.925 mm; FOV: 56.00 mm; voxel: 0.100 mm, 33.5 s (1,024 views). Tube voltage was 90 kVp, and tube current was 4 mA. Exposure time was 33.5 s. Images were examined

using the scanner's proprietary software PreXion 3D Viewer (TeraReconInc, Foster City, CA) in a PC workstation with Intel Core 2 Duo-6300 processor, 1.86 Ghz (Intel Corp., Santa Clara, CA), NVIDIA GeForce 6200 turbo cache videocard (NVIDIA Corporation, Santa Clara, CA), EIZO-Flexscan S2000 monitor at a resolution of 1600X1200 pixels (EIZO NANA0 Corp., Hakusan, Japan), running Windows XP professional SP-2 (Microsoft Corp., Redmond, WA).

Root isthmus detection

Root isthmuses (RI) were recorded when the axial image showed a narrow (ribbon-shaped) communication between two root canals; when a root canal had a mesiodistal or buccolingual projection measuring about 1/3 of the main root canal; and when C-shaped root canals were detected.

The evaluation of RI frequency also provided information about the frequency of roots, canals and apical foramina in the population under study.

RI in maxillary and mandibular anterior teeth and premolars with one or two roots were analyzed using axial navigation throughout the anatomical system. For teeth with three or more roots, axial navigation was individualized for each root. In maxillary molars, axial navigation started in the mesiobuccal root and was followed by analysis of distobuccal and palatal roots; in mandibular molars, the axial navigation started in the mesial root, followed by analysis of the distal root. When there were bifurcated roots, the axial navigation was concomitant in these two roots.

The presence or absence of RI in each tooth was analyzed using map-reading dynamics in images according to a previous study (9): longitudinally in the axial plane, from the pulp orifice to the root apex. Findings were

recorded into seven categories according to RI beginning and end: 1. beginning and end in cervical third (CT-CT); 2. beginning in cervical third and end in middle third (CT-MT); 3. beginning in cervical third and end in apical third (CT-AT); 4. beginning and end in middle third (MT-MT); 5. beginning in middle third and end in apical third (MT-AT); 6. beginning and end in apical third (AT-AT); 7. no isthmus.

Scans of the teeth that had RI were obtained in different planes (sagittal, coronal, and axial) at 0.1-mm thickness. Navigation in axial slices of 0.1 mm/0.1 mm followed the coronal to apical direction, as well as the apical to coronal direction. This map-reading technique provided valuable information for a better visualization and identification of RI frequency and position. All imaging tests were analyzed by two observers, an endodontist and a radiologist, both with 10 or more years of experience, calibrated by evaluating 10% of the sample. When differences were found, a consensus was reached after the image was discussed with a third observer.

Statistical analysis

Categorical variables were described as frequencies and percentages, and quantitative variables, by means and the standard deviations. Frequencies and their confidence intervals (95%) were described. Categorical variables were analyzed using a chi-square test (χ^2) with Yates correction or the Fisher's exact test. Quantitative variables were compared using the Student *t* test for independent samples. The level of significance was set at $\alpha=0.05$. Statistical analysis of data was performed using the Statistical Package for Social Sciences, version 18 (IBM 21, IBM Co., New York, NY).

Results

A significant difference ($p < 0.05$) was found in RI frequency between women and men only when mandibular central incisors (teeth #24 and #25) were compared. There were no significant differences between mean age and tooth groups ($p > 0.05$), except for mandibular lateral incisors (teeth #23 and #26). RI frequency was lower among older patients.

The confidence intervals (95%) of RI frequency in human permanent teeth according to root canal position are shown in Figure 1 (Table 1). Table 2 shows the distribution of roots, canals and apical foramen in all groups of human permanent teeth.

In maxillary teeth, RI frequency in first molars was 60.8%, and most were detected in mesiobuccal roots (93.5%) (Figure 2). In maxillary second molars, RI were found in 46.5% of the cases, and 78.8% of these were in the mesiobuccal roots. In this group, one tooth had only one root, and 29 had two roots. Root fusions were found in several cases (Tables 1 and 2).

The highest RI frequency (87.9%) was found in the group of mandibular first molars (Figure 3): 57.8% (67) in the mesial root and 42.2% (49) in the distal root. In this group of teeth, 51% had four root canals. In the mandibular second molars, RI frequency was 66.3%, and 94.1% of the RI were found in mesial roots (Tables 1 and 2).

Maxillary second premolars (Figure 4) had more RI (50.5%) than maxillary first premolars (18.8%). Inversely, mandibular first premolars had more RI (18.8%) than mandibular second premolars (3%).

In maxillary anterior teeth, the number of RI was negligible, whereas in mandibular anterior teeth, the highest frequency was found in lateral incisors (47.6%), followed by central incisors (33.3%) and canines (24%) (Table 1) (Figure 5).

The higher frequency of four root canals and four apical foramina were found in maxillary first molars (76%, 33%), followed by maxillary second molars (41%, 25%), mandibular first molars (51%, 15%), and mandibular second molars (4%, 1%) (Table 2).

The frequency of RI beginning in the middle and apical thirds ranged from 50% for maxillary first molars and 42.2% for mandibular first molars; and from 82.3% for mandibular central incisors and 55.1% for mandibular lateral incisors (Table 1). Six teeth had C-shaped roots: two in maxillary second molars, two in mandibular second molars, one in mandibular second premolar and one in mandibular first premolar (Figure 6).

Discussion

The maxillary central incisors were the only tooth group in which no RI were identified. The frequency in other teeth ranged from 2% to 87.9% in all root canal thirds. The highest frequency of RI was in mandibular first and second molars (87.9%, 66.3%), followed by maxillary first molars (60.8%), maxillary second premolars (50.5%), mandibular lateral incisors (47.6%), and maxillary second molars (46.5%)(Table 1). RI frequency was lower among older patients. CBCT images provided a satisfactory visualization of RI. The use of CBCT images associated with longitudinal map-reading dynamics to identify

isthmuses enhances accuracy because teeth are scanned from pulp orifice to root apex. Moreover, it is a noninvasive method.

This study used comparable methods and confirmed the results described by Pécora et al. (9). In their study, RI frequency was evaluated only in the mesiobuccal root of maxillary molars and in the mesial root of mandibular molars. RI in maxillary molars ranged from 86% in the ex-vivo assay and to 62% in the in-vivo assay; whereas in mandibular molars it was 70% in the ex-vivo assay and 72% in the in-vivo assay. The method used in their study revealed that RI frequency in the apical third of maxillary molars (mesiobuccal roots) was 4% (ex-vivo) and 6% (in-vivo); and of mandibular molars (mesial roots), 16% (ex-vivo) and 26% (in-vivo). The differences between these studies may be assigned to the fact that our study analyzed all root canals, whereas Pécora et al. (9) evaluated only the mesiobuccal root of maxillary molars and the mesial root of mandibular molars.

Several methods have been used to evaluate RI: radiography; vertical and transversal sectioning; clearing and staining; stereomicroscopy; surgical microscopy; dissecting microscopy; plastic casting; scanning electronic microscopy; CBCT; and MCT (4-19,23,25-27).

Different investigations used three-dimensional CBCT images to identify root canal anatomy (9,12,16,19,23,24,25). Studies using map-reading strategies showed the potential of this tool of CBCT technology (9,28). The strategy involves sequential axial slices of each root and image navigation in the coronal to apical (or in the apical to coronal) direction, using 0.1-mm/0.1-mm axial slices. The movement in this direction provides precious information about the exact position of images that suggest anatomical structures and points of

communication between root canals and the periodontal space associated with radiolucent areas (9,28), for example. This method overcomes the limitations of PR, enables the navigation of images and provides a dynamic visualization of what was static before. In our study, the strategy to navigate CBCT images used 0.1-mm/0.1-mm axial slices navigated in the coronal to apical direction, as well as in the apical to coronal direction. This map-reading strategy provided valuable information for a better visualization and identification of RI frequency and position of RI on high-resolution images. RI between filling materials were clearly identified on CBCT images (28).

RI types have been grouped according to the cross-sectional view of the root and the distance to root apex (4-8,25). Hsu and Kim (5) classified isthmuses into five types: 1. two or three root canals with no notable communication; 2. two root canals with definite connection between the two main root canals; 3. three root canals instead of two; incomplete C-shaped canals with three canals; 4. canals extending to the isthmus; 5. a true connection or corridor throughout the section. The purpose of our study was to evaluate RI frequency all through CBCT images using a longitudinal map-reading dynamics, from pulp orifice to the apical third. It was not our objective to classify isthmuses in each root canal third, but various forms of RI, as defined earlier, were detected in the axial planes of CBCT images. MCT has also been used as an alternative to evaluating RI areas (10-13).

Our study found that mandibular first molars had the highest RI frequency when compared with all other human teeth (87.9%), and RI were distributed from the coronal to the apical third. RI frequency was significantly different between women and men only for mandibular central incisors (teeth

#24 and #25). There were no significant differences between mean age and tooth groups, except for mandibular lateral incisors (teeth #23 and #26). RI frequency was lower among older patients. Studies in the literature (29) evaluated the root canals of permanent mandibular first molars and found a mean RI frequency of 55% in the mesial root and 20% in the distal root. Gu et al. (10) evaluated the anatomic features of RI in 36 extracted human teeth (mesial root of mandibular first molars) using MCT scans. The occurrence of RI was high, particularly in the apical 4 mm to 6 mm area of the 20- to 39-year-old age group (up to 81%). The prevalence of an isthmus significantly decreased with age. Fan et al. (11) found RI in the mesial roots of 126 first and second mandibular molars using MCT. The occurrence of RI in the 5-mm apical region of the mesial roots was 85%. The first molar had more isthmuses of single and mixed types, whereas second molars had more RI with connections.

We found that the frequency of RI in maxillary first molars was 60.8%. From these, the most occurrences were detected in the mesiobuccal roots (93.5%). Maxillary second molars had 46.5% of all RI, and of these, 78.8% were in the mesiobuccal roots. In these teeth, one tooth had just one root, and 29 had two roots. Root fusions were found in several cases (Tables 1 and 2). Weller et al. (4) found that the prevalence of complete RI in the mesiobuccal roots of the maxillary first molars was 5% to 14.8% (1 mm to 6 mm from apex), and partial RI was 23.1% to 88%. Jung et al. (7) found a lower prevalence of partial isthmuses (2.6% to 15.8%). Mannocci et al. (13) found a higher frequency of RI at 3 mm (50.25%) from the apex than at 1 mm (17.24%). Root symmetry and root canal morphology of maxillary and mandibular molars was recently evaluated using CBCT by Plotino et al. (26). Maxillary first molars were

symmetrical in 71.1% of the patients, whereas maxillary second molars were symmetrical in 79.6%. About 30% of the mandibular first molars and 20% of the mandibular second molars were asymmetrical. Symmetry ranges from 70% to 81%. These variations in symmetry should be taken in high consideration when treating two opposite molars in the same patient, because their anatomy may be different in up to 30% of the cases.

In our study, the frequency of RI in maxillary second premolars (50.5%) was greater than in maxillary first premolars (18.8%). The opposite was found in mandibular premolars: the first premolars had more RI (18.8%) than the second premolars (3%). Zhu et al. (12) used CBCT to study the incidence of RI in maxillary first premolars with a single root and two canals before and after root canal preparation (RCP). RI incidence was different at each 1 mm within the apical 0-6 mm region in the single roots and two canals before and after RCP, and was lowest at the apical 1 mm and highest at the apical 6 mm point. The rate of partial RI was significantly higher than that of complete RI. After RCP, the incidence of RI in the apical 0-6 mm region decreased, but the proportion of complete isthmuses increased. The difference in RI structure before and after RCP may be accurately defined using CBCT. Based on a review of the root and root canal morphology of the mandibular first premolar, Cleghorn et al. (30) reported that about 98% of the teeth in these studies were single-rooted. The incidence of two roots was 1.8%. Three roots, when reported, were found in 0.2% of the teeth studied. A single apical foramen was found in 78.9% of the teeth, whereas 21.1% had two or more apical foramina. The frequencies of root canals that we found were close to those rates. The role of genetics and racial variation may explain differences in the incidence of root number and canal

number in human populations (30). In our study, the presence of RI in maxillary anterior teeth was negligible, whereas in mandibular anterior teeth the highest frequency was detected in lateral incisors (47.6%), followed by central incisors (33.3%) and canines (24%)(Table 1). In the analysis of 100 randomly selected mandibular incisors, Mauger et al. (31) found RI in 55%, 30% and 20% of the teeth at 3 mm, 2 mm and 1 mm from the root apex. Canal shapes were classified into four distinct types: round, oval, long oval and ribbon-shaped.

The main objective of this study was to evaluate RI frequency, but our study design also provided information about the frequency of roots, canals and apical foramina in this population. A higher frequency of four canals and four apical foramina were found in maxillary first molars (76%, 33%), followed by maxillary second molars (41%, 25%), mandibular first molars (51%, 15%), and mandibular second molars (4%, 1%) (Table 2).

Access by cervical pre-flaring, mechanical action of rotary instruments or ultrasound is easier in cases of RI beginning in the cervical third. In clinical situations in which RI begins in the middle third and ends in the apical third or begins and ends in the apical third, the access into these areas is challenging (9). The clinical implications of this finding involve the difficulty of cleaning and shaping by mechanical action to disrupt bacterial biofilm and to reach these inaccessible areas. A rigorous strategy of irrigation and intracanal dressing to improve bacterial control has been recommended to address all the challenges associated with this complex anatomy and with root canal preparation protocols (1-3,15-18,32-35).

The variations of RI frequencies found in this study and in others may be explained by several factors, such as: method differences; sample size; the

definition of isthmus; differences between classifications; tooth age, which, together with patient gender and ethnicity, are often not known in ex-vivo studies, whereas age and gender may be controlled in in-vivo studies. Most RI frequencies reported in the literature were found in serial static and cross-sectional slices. Therefore, the variability of human tooth anatomy described in the literature should be carefully considered before starting any root canal treatment. The frequency of number of roots, canals, apical foramina, isthmuses, ramifications and canal shapes may not match any perfect standard.

In summary, RI is an anatomic structure of common occurrence in human permanent teeth, except in maxillary anterior teeth. The highest frequencies of RI (87.9%) in human permanent teeth were found in mandibular first molars. RI frequency between tooth groups was not significantly different ($p > 0.05$), except in mandibular central incisors. RI frequency was lower among older patients. The highest frequency of four canals and four apical foramina were found in maxillary first molars (76%, 33%).

Acknowledgement

The authors deny any conflicts of interest related to this study. This study was supported in part by grants from the National Council for Scientific and Technological Development (CNPQ grants 306394/2011-1 to C.E.).

References

1. Vertucci FJ. Root canal morphology and its relationship to endodontic Procedures. *Endod Topics* 2005;10:3–29.
 2. Green D. Morphology of the pulp cavity of the permanent teeth. *Oral Surg Oral Med Oral Pathol* 1955;7:743-59.
 3. De Deus QD. Frequency, location, and direction of the lateral, secondary, and accessory canals. *J Endod* 1975;1:361-6.
 4. Weller NR, Niemczyk SP, Kim S. Incidence and position of the canal isthmus. Part 1. Mesiobuccal root of the maxillary first molar. *J Endod* 1995;21:380–3.
 5. Hsu Y, Kim S. The resected root surface: the issue of canal isthmuses. *DentClin N Am* 1997;3:529–540.
 6. Teixeira FB, Sano CL, Gomes BPFA, Zaia AA, Ferraz CCR, Souza-Fiho FJ. A preliminary in vitro study of the incidence and position of the root canal isthmus in maxillary and mandibular first molars. *IntEndod J* 2003;36:276–80.
 7. Jung I-Y, Seo M-A, Fouad AF, Spångberg LSW, Lee S-J, Kim H-J, Kum K-Y. Apical anatomy in mesial and mesiobuccal roots of permanent first molars. *J Endod* 2005;31:536-8.
 8. Von Arx T. Frequency and type of canal isthmuses in first molars detected by endoscopic inspection during periradicular surgery. *IntEndod J* 2005;38:160–8.
 9. Pecora JD, Estrela C, Bueno MR, Porto OC, Alencar AHG, Sousa-Neto MD, et al.. Detection of root canal isthmuses in molars by map-reading dynamic using CBCT images. *Braz Dent J* 2013;24:569-574.
 10. Gu L-S, Wei X, Huang X-Y, Ling J-Q. A micro-computed tomographic study of the isthmus in the mesial root of mandibular first molar. *J Endod* 2009;35:353-6.
 11. Fan B, Pan Y, Gao Y, Fang F, Wu Q, Gutmann JL. Three-dimensional morphologic analysis of isthmuses in the mesial roots of mandibular molars. *J Endod* 2010;36:1866–9.
 12. Zhu LN, Qian WH, Hong J. A cone-beam computed tomography study of changes in canal isthmus of maxillary first premolars before and after instrumentation. *Shanghai Kou Qiang Yi Xue* 2013;22:41-5.
 13. Mannocci F, Peru M, Sherriff M, Cook R, Pitt Ford TR. The isthmuses of the mesial root of mandibular molars: a micro-computed tomographic study. *IntEndod J* 2005;38:558–63.
-

14. Wu MK, R'Oris A, Barkis D, Wesselink PR. Prevalence and extent of long oval canals in the apical third. *Oral Surg Oral Med Oral Pathol Oral Radiol Endod* 2000;89:739–43.
 15. Silva EJNL, Nejaim Y, Silva AV, Haiter-Neto F, Cohenca N. Evaluation of root canal configuration of mandibular molars in a Brazilian population by using cone-beam computed tomography: an in vivo study. *J Endod* 2013;39:849-52.
 16. Endal U, Shen Y, Knut A, Gao Y, Haapasalo M. A high-resolution computed tomographic study of changes in root canal isthmus area by instrumentation and root filling. *J Endod* 2011;37:223-7.
 17. Adcock JM, Sidow SJ, Looney SW, Liu Y, McNally K, Lindsey K, Tay FR. Histologic evaluation of canal and isthmus debridement efficacies of two different irrigant delivery techniques in a closed system. *J Endod* 2011;37:544-8.
 18. Paqué F, Laib A, Gautschi H, et al. Hard-tissue debris accumulation analysis by high resolution computed tomography scans. *J Endod* 2009;35:1044–7.
 19. Matherne RP, Angelopoulos C, Kulild JC, Tira D. Use of cone-beam computed tomography to identify root canal systems in vitro. *J Endod* 2008;34:87–9.
 20. Moura MS, Guedes AO, Alencar AHG, Azevedo BC, Estrela C. Influence of length of root canal obturation on apical periodontitis detected by periapical radiography and cone beam computed tomography. *J Endod* 2009;35:805-9.
 21. Estrela C, Bueno MR, Azevedo B, Azevedo JR, Pécora JD. A new periapical index based on cone beam computed tomography. *J Endod* 2008;34:1325-31.
 22. Estrela C, Bueno MR, Alencar AH, et al. Method to evaluate inflammatory root resorption by using cone beam computed tomography. *J Endod* 2009;35:1491-7.
 23. Baratto-Filho F, Zaitter S, Haragushiku GA, et al. Analysis of the internal anatomy of maxillary first molars by using different methods. *J Endod* 2009;35:337-42.
-

24. Estrela C, Silva JA, Decurcio DA, Alencar AHG, Estrela CRA, Faitaroni LA, Batista AC. Monitoring nonsurgical and surgical root canal treatment of teeth with primary and secondary infections. *Braz Dent J* 2014;25:494-501.
 25. Lima FJC, Montagner F, Jacinto RC, Ambrosano GMB, Gomes BPF. An in vitro assessment of type, position and incidence of isthmus in human permanent molars. *J Appl Oral Sci* 2014;22:274-81.
 26. Plotino G, Tocci L, Grande NM, Testarelli L, Messineo D, Ciotti M, Glassman G, D'ambrosio F, Gambarini G. Symmetry of root and root canal morphology of maxillary and mandibular molars in a white population: a cone beam computed tomography study in vivo. *J Endod* 2013;39:1545-8.
 27. Kim S-Y, Kim BS, Woo J, Kim Y. Morphology of mandibular first molars analyzed by cone-beam computed tomography in a Korean population: variations in the number of roots and canals. *J Endod* 2013;39:1516-21.
 28. Bueno MR, Estrela C, Figueiredo JAP, Azevedo BC. Map-reading strategy to diagnose root perforations near metallic intracanal posts by using cone beam computed tomography. *J Endod* 2011;37:85-90.
 29. Pablo OV, Estevez R, Sanchez MP, Heilborn C, Cohenca N. Root anatomy and canal configuration of the permanent mandibular first molar: A systematic review. *J Endod* 2010;36:1919-31.
 30. Cleghorn BM, Christie WH, Dong CCS. The root and root canal morphology of the human mandibular first premolar: A literature review. *J Endod* 2007;33:509-16.
 31. Mauger MJ, Schindler WG, Walker WA. An evaluation of canal morphology at different levels of root resection in mandibular incisors. *J Endod* 1998;24:607-9.
 32. Nair PNR, Henry S, Cano V, Vera J. Microbial status of apical root canal system of human mandibular first molars with primary apical periodontitis after one-visit-endodontic treatment. *Oral Surg Oral Med Oral Pathol Oral Radiol Endod* 2005;99:231-52.
 33. Peters OA. Current challenges and concepts in the preparation of root canal systems: a review. *J Endod* 2004;30:559-67.
 34. Duggan JM, Sedgley CM. Biofilm formation of oral and endodontic *Enterococcus faecalis*. *J Endod* 2007;33:815-8.
-

Legends:

Table 1. Distribution of root isthmuses according to navigation on CBCT axial slices in the coronal to apical direction in human permanent teeth.

Table 2. Frequencies of roots, root canals and foramina in human permanent teeth.

Figure 1. Confidence intervals (95%) of frequencies of isthmuses in human permanent teeth.

Figure 2. (A) Root isthmus in maxillary first molar viewed by navigation in coronal to apical direction on 0.1-mm/0.1-mm CBCT axial slices; (B) greater magnification.

Figure 3 (A) Root isthmus in mandibular first molar viewed by navigation in coronal to apical direction on 0.1-mm/0.1-mm CBCT axial slices; (B) greater magnification.

Figure 4. (A) Root isthmus in maxillary second premolar viewed by navigation in coronal to apical direction on 0.1-mm/0.1-mm CBCT axial slices; (B) greater magnification.

Figure 5. (A) Root isthmus in mandibular central and lateral incisors viewed by navigation in coronal to apical direction on 0.1-mm/0.1-mm CBCT axial slices; (B) greater magnification.

Figure 6. (A) C-shape in mandibular second molar viewed by navigation in coronal to apical direction on



Guidelines for Publishing Papers in the JOE

Writing an effective article is a challenging assignment. The following guidelines are provided to assist authors in submitting manuscripts.

The JOE publishes original and review articles related to the scientific and applied aspects of endodontics. Moreover, the JOE has a diverse readership that includes full-time clinicians, full-time academicians, residents, students and scientists. Effective communication with this diverse readership requires careful attention to writing style.

General Points on Composition

Organization of Original Research Manuscripts

Manuscripts Category Classifications and Requirements

Available Resources

1. General Points on Composition

1. Authors are strongly encouraged to analyze their final draft with both software (e.g., spelling and grammar programs) and colleagues who have expertise in English grammar. References listed at the end of this section provide a more extensive review of rules of English grammar and guidelines for writing a scientific article. Always remember that clarity is the most important feature of scientific writing. Scientific articles must be clear and precise in their content and concise in their delivery since their purpose is to inform the reader. The Editor reserves the right to edit all manuscripts or to reject those manuscripts that lack clarity or precision, or have unacceptable grammar or syntax. The following list represents common errors in manuscripts submitted to the JOE:
2. The paragraph is the ideal unit of organization. Paragraphs typically start with an introductory sentence that is followed by sentences that describe additional detail or examples. The last sentence of the paragraph provides conclusions and forms a transition to the next paragraph. Common problems include one-sentence paragraphs, sentences that do not develop the theme of the paragraph (see also section "c" below), or sentences with little to no transition within a paragraph.
3. Keep to the point. The subject of the sentence should support the subject of the paragraph. For example, the introduction of authors' names in a sentence changes the subject and lengthens the text. In a paragraph on sodium hypochlorite, the sentence, "In 1983, Langeland et al., reported that sodium hypochlorite acts as a lubricating factor during instrumentation and helps to flush debris from the root canals" can be edited to: "Sodium hypochlorite acts as a lubricant during instrumentation and as a vehicle for flushing the generated debris (Langeland et al., 1983)." In this example, the paragraph's subject is sodium hypochlorite and sentences should focus on this subject.
4. Sentences are stronger when written in the active voice, i.e., the subject performs the action. Passive sentences are identified by the use of passive verbs such as "was," "were," "could," etc. For example: "Dexamethasone was found in this study to be a factor that was associated with reduced inflammation," can be edited to: "Our results demonstrated that dexamethasone reduced inflammation." Sentences written in a direct and active voice are generally more powerful and shorter than sentences written in the passive voice.
5. Reduce verbiage. Short sentences are easier to understand. The inclusion of unnecessary words is often associated with the use of a passive voice, a lack of focus or run-on sentences. This is not to imply that all sentences need be short or even the same length. Indeed, variation in sentence structure and length often helps to maintain reader interest. However, make all words count. A more formal way of stating this point is that the use of subordinate clauses adds variety and information when constructing a paragraph. (This section was written deliberately with sentences of varying length to illustrate this point.)
6. Use parallel construction to express related ideas. For example, the sentence, "Formerly, endodontics was taught by hand instrumentation, while now rotary instrumentation is the common method," can be edited to "Formerly, endodontics was taught using hand instrumentation; now it is commonly taught using rotary instrumentation." The use of parallel construction in sentences simply means that similar ideas are expressed in similar ways, and this helps the reader recognize that the ideas are related.
7. Keep modifying phrases close to the word that they modify. This is a common problem in complex sentences that may confuse the reader. For example, the statement, "Accordingly, when conclusions are drawn from the results of this study, caution must be used," can be edited to "Caution must be used when conclusions are drawn from the results of this study."

8. To summarize these points, effective sentences are clear and precise, and often are short, simple and focused on one key point that supports the paragraph's theme.
9. Authors should be aware that the JOE uses iThenticate, plagiarism detection software, to assure originality and integrity of material published in the Journal. The use of copied sentences, even when present within quotation marks, is highly discouraged. Instead, the information of the original research should be expressed by new manuscript author's own words, and a proper citation given at the end of the sentence. Plagiarism will not be tolerated and manuscripts will be rejected, or papers withdrawn after publication based on unethical actions by the authors. In addition, authors may be sanctioned for future publication.

2. Organization of Original Research Manuscripts

Please Note: All abstracts should be organized into sections that start with a one-word title (in bold), i.e., **Introduction**, **Methods**, **Results**, **Conclusions**, etc., and should not exceed more than 250 words in length.

1. **Title Page:** The title should describe the major emphasis of the paper. It should be as short as possible without loss of clarity. Remember that the title is your advertising billboard—it represents your major opportunity to solicit readers to spend the time to read your paper. It is best not to use abbreviations in the title since this may lead to imprecise coding by electronic citation programs such as PubMed (e.g., use "sodium hypochlorite" rather than NaOCl). The author list must conform to published standards on authorship (see authorship criteria in the Uniform Requirements for Manuscripts Submitted to Biomedical Journals at www.icmje.org). The manuscript title, name and address (including email) of one author designated as the corresponding author. This author will be responsible for editing proofs and ordering reprints when applicable. The contribution of each author should also be highlighted in the cover letter.
2. **Abstract:** The abstract should concisely describe the purpose of the study, the hypothesis, methods, major findings and conclusions. The abstract should describe the new contributions made by this study. The word limitations (250 words) and the wide distribution of the abstract (e.g., PubMed) make this section challenging to write clearly. This section often is written last by many authors since they can draw on the rest of the manuscript. Write the abstract in past tense since the study has been completed. Three to ten keywords should be listed below the abstract.
3. **Introduction:** The introduction should briefly review the pertinent literature in order to identify the gap in knowledge that the study is intended to address and the limitations of previous studies in the area. The purpose of the study, the tested hypothesis and its scope should be clearly described. Authors should realize that this section of the paper is their primary opportunity to establish communication with the diverse readership of the JOE. Readers who are not expert in the topic of the manuscript are likely to skip the paper if the introduction fails to succinctly summarize the gap in knowledge that the study addresses. It is important to note that many successful manuscripts require no more than a few paragraphs to accomplish these goals. Therefore, authors should refrain from performing extensive review of the literature, and discussing the results of the study in this section.
4. **Materials and Methods:** The objective of the materials and methods section is to permit other investigators to repeat your experiments. The four components to this section are the detailed description of the materials used and their components, the experimental design, the procedures employed, and the statistical tests used to analyze the results. The vast majority of manuscripts should cite prior studies using similar methods and succinctly describe the essential aspects used in the present study. Thus, the reader should still be able to understand the method used in the experimental approach and concentration of the main reagents (e.g., antibodies, drugs, etc.) even when citing a previously published method. The inclusion of a "methods figure" will be rejected unless the procedure is novel and requires an illustration for comprehension. If the method is novel, then the authors should carefully describe the method and include validation experiments. If the study utilized a commercial product, the manuscript must state that they either followed manufacturer's protocol or specify any changes made to the protocol. If the study used an *in vitro* model to simulate a clinical outcome, the authors must describe experiments made to validate the model, or previous literature that proved the clinical relevance of the model. Studies on humans must conform to the Helsinki Declaration of 1975 and state that the institutional IRB/equivalent committee(s) approved the protocol and that informed consent was obtained after the risks and benefits of participation were described to the subjects or patients recruited. Studies involving animals must state that the institutional animal care and use committee approved the protocol. The statistical analysis section should describe which tests were used to analyze which dependent measures; p-values should be specified. Additional details may include randomization scheme, stratification (if any), power analysis as a basis for sample size computation, drop-outs from clinical trials, the effects of important confounding variables, and bivariate versus multivariate analysis.
5. **Results:** Only experimental results are appropriate in this section (i.e., neither methods, discussion, nor conclusions should be in this section). Include only those data that are critical for the study, as defined by the aim(s). Do not include all available data without justification; any repetitive findings will be rejected from publication. All Figures, Charts and Tables should be described in their order of numbering with a brief description of the major findings. Author may consider the use of supplemental figures, tables or video clips that will be published online. Supplemental material is often used to provide additional information or control experiments that support the results section (e.g., microarray data).
6. **Figures:** There are two general types of figures. The first type of figures includes photographs, radiographs or micrographs. Include only essential figures, and even if essential, the use of composite figures containing several panels of photographs is encouraged. For example, most photo-, radio- or micrographs take up one column-width, or about 185 mm wide X 185 mm tall. If instead, you construct a two column-width figure (i.e., about 175 mm wide X 125 mm high when published in the JOE), you

would be able to place about 12 panels of photomicrographs (or radiographs, etc.) as an array of four columns across and three rows down (with each panel about 40 X 40 mm). This will require some editing to emphasize the most important feature of each photomicrograph, but it greatly increases the total number of illustrations that you can present in your paper. Remember that each panel must be clearly identified with a letter (e.g., "A," "B," etc.), in order for the reader to understand each individual panel. Several nice examples of composite figures are seen in recent articles by Jeger et al (J Endod 2012;38:884–888); Olivieri et al., (J Endod 2012;38:1007–1011); Tsai et al (J Endod 2012;38:965–970). Please note that color figures may be published at no cost to the authors and authors are encouraged to use color to enhance the value of the illustration. Please note that a multipanel, composite figure only counts as one figure when considering the total number of figures in a manuscript (see section 3, below, for maximum number of allowable figures).

The second type of figures are graphs (i.e., line drawings including bar graphs) that plot a dependent measure (on the Y axis) as a function of an independent measure (usually plotted on the X axis). Examples include a graph depicting pain scores over time, etc. Graphs should be used when the overall trend of the results are more important than the exact numerical values of the results. For example, a graph is a convenient way of reporting that an ibuprofen-treated group reported less pain than a placebo group over the first 24 hours, but was the same as the placebo group for the next 96 hours. In this case, the trend of the results is the primary finding; the actual pain scores are not as critical as the relative differences between the NSAID and placebo groups.

7. **Tables:** Tables are appropriate when it is critical to present exact numerical values. However, not all results need be placed in either a table or figure. For example, the following table may not be necessary:

| % NaOCl | N/Group | % Inhibition of Growth |
|---------|---------|------------------------|
| 0.001 | 5 | 0 |
| 0.003 | 5 | 0 |
| 0.01 | 5 | 0 |
| 0.03 | 5 | 0 |
| 0.1 | 5 | 100 |
| 0.3 | 5 | 100 |
| 1 | 5 | 100 |
| 3 | 5 | 100 |

Instead, the results could simply state that there was no inhibition of growth from 0.001–0.03% NaOCl, and a 100% inhibition of growth from 0.03–3% NaOCl (N=5/group). Similarly, if the results are not significant, then it is probably not necessary to include the results in either a table or as a figure. These and many other suggestions on figure and table construction are described in additional detail in Day (1998).

8. **Discussion:** This section should be used to interpret and explain the results. Both the strengths and weaknesses of the observations should be discussed. How do these findings compare to the published literature? What are the clinical implications? Although this last section might be tentative given the nature of a particular study, the authors should realize that even preliminary clinical implications might have value for the clinical readership. Ideally, a review of the potential clinical significance is the last section of the discussion. What are the major conclusions of the study? How does the data support these conclusions?
9. **Acknowledgments:** All authors must affirm that they have no financial affiliation (e.g., employment, direct payment, stock holdings, retainers, consultantships, patent licensing arrangements or honoraria), or involvement with any commercial organization with direct financial interest in the subject or materials discussed in this manuscript, nor have any such arrangements existed in the past three years. Any other potential conflict of interest should be disclosed. Any author for whom this statement is not true must append a paragraph to the manuscript that fully discloses any financial or other interest that poses a conflict. Likewise the sources and correct attributions of all other grants, contracts or donations that funded the study must be disclosed.
10. **References:** The reference style follows Index Medicus and can be easily learned from reading past issues of the JOE. The JOE uses the Vancouver reference style, which can be found in most citation management software products. Citations are placed in parentheses at the end of a sentence or at the end of a clause that requires a literature citation. Do not use superscript for references. Original reports are limited to 35 references. There are no limits in the number of references for review articles.
3. **Manuscripts Category Classifications and Requirements**

Manuscripts submitted to the JOE must fall into one of the following categories. The abstracts for all these categories would have a maximum word count of 250 words:

1. **CONSORT Randomized Clinical Trial**—Manuscripts in this category must strictly adhere to the Consolidated Standards of

Reporting Trials-CONSORT- minimum guidelines for the publication of randomized clinical trials. These guidelines can be found at www.consort-statement.org/. These manuscripts have a limit of 3,500 words, [including abstract, introduction, materials and methods, results, discussion and acknowledgments; excluding figure legends and references]. In addition, there is a limit of a total of 4 figures and 4 tables*.

2. Review Article- Manuscripts in this category are either narrative articles, or systematic reviews/meta-analyses. Case report/Clinical Technique articles even when followed by extensive review of the literature will should be categorized as "Case Report/Clinical Technique". These manuscripts have a limit of 3,500 words, [including abstract, introduction, discussion and acknowledgments; excluding figure legends and references]. In addition, there is a limit of a total of 4 figures and 4 tables*.
3. Clinical Research (e.g., prospective or retrospective studies on patients or patient records, or research on biopsies, excluding the use of human teeth for technique studies). These manuscripts have a limit of 3,500 words [including abstract, introduction, materials and methods, results, discussion and acknowledgments; excluding figure legends and references]. In addition, there is a limit of a total of 4 figures and 4 tables*.
4. Basic Research Biology (animal or culture studies on biological research on physiology, development, stem cell differentiation, inflammation or pathology). Manuscripts that have a primary focus on biology should be submitted in this category while manuscripts that have a primary focus on materials should be submitted in the Basic Research Technology category. For example, a study on cytotoxicity of a material should be submitted in the Basic Research Technology category, even if it was performed in animals with histological analyses. These manuscripts have a limit of 2,500 words [including abstract, introduction, materials and methods, results, discussion and acknowledgments; excluding figure legends and references]. In addition, there is a limit of a total of 4 figures or 4 tables*.
5. Basic Research Technology (Manuscripts submitted in this category focus primarily on research related to techniques and materials used, or with potential clinical use, in endodontics). These manuscripts have a limit of 2,500 words [including abstract, introduction, materials and methods, results, discussion and acknowledgments; excluding figure legends and references]. In addition, there is a limit of a total of 3 figures and tables*.
6. Case Report/Clinical Technique (e.g., report of an unusual clinical case or the use of cutting-edge technology in a clinical case). These manuscripts have a limit of 2,500 words [including abstract, introduction, materials and methods, results, discussion and acknowledgments; excluding figure legends and references]. In addition, there is a limit of a total of 4 figures or tables*.

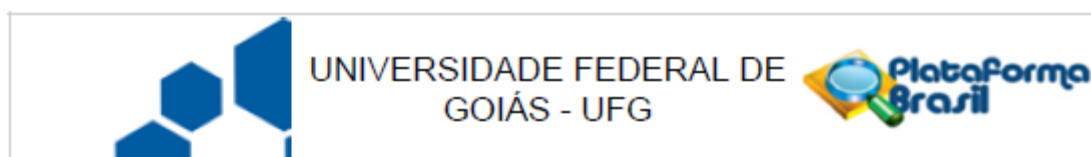
* Figures, if submitted as multipanel figures must not exceed 1 page length. Manuscripts submitted with more than the allowed number of figures or tables will require approval of the JOE Editor or associate editors. If you are not sure whether your manuscript falls within one of the categories above, or would like to request preapproval for submission of additional figures please contact the Editor by email at jendodontics@uthscsa.edu.

Importantly, adhering to the general writing methods described in these guidelines (and in the resources listed below) will help to reduce the size of the manuscript while maintaining its focus and significance. Authors are encouraged to focus on only the essential aspects of the study and to avoid inclusion of extraneous text and figures. The Editor may reject manuscripts that exceed these limitations.

Available Resources:

- Strunk W, White EB. The Elements of Style. Allyn & Bacon, 4th ed, 2000. ISBN 020530902X.
- Day R. How to Write and Publish a Scientific Paper. Oryx Press, 5th ed, 1998. ISBN 1-57356-164-9.
- Woods G. English Grammar for Dummies, Hungry Minds:NY, 2001 (an entertaining review of grammar).
- Alley M. The Craft of Scientific Writing. Springer, 3rd edition 1996 SBN 0-387-94766-3.
- Alley M. The Craft of Editing. Springer, 2000 SBN 0-387-98964-1.

ANEXO B



PARECER CONSUBSTANCIADO DO CEP

DADOS DO PROJETO DE PESQUISA

Título da Pesquisa: Detecção de istmo na dentição permanente humana por meio de imagens de tomografia computadorizada de feixe cônico.

Pesquisador: LUIZ EDUARDO GREGORIS RABELO

Área Temática:

Versão: 1

CAAE: 37968214.8.0000.5083

Instituição Proponente: Faculdade de Odontologia da Universidade Federal de Goiás

Patrocinador Principal: FUND COORD DE APERFEICOAMENTO DE PESSOAL DE NIVEL SUP

DADOS DO PARECER

Número do Parecer: 883.431

Data da Relatoria: 30/11/2014

Apresentação do Projeto:

Título: Detecção de istmo na dentição permanente humana por meio de imagens de tomografia computadorizada de feixe cônico. **Pesquisador responsável:** LUIZ EDUARDO GREGORIS RABELO; **Instituição Proponente:** Faculdade de Odontologia da Universidade Federal de Goiás. É um projeto para o mestrado acadêmico da FO, orientado pelo prof. Carlos Estrela. N. da amostra: 1400. Coleta de dados: 01 a 10/12/2014.

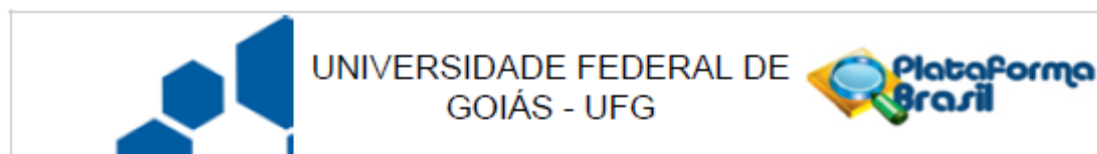
Objetivo da Pesquisa:

Analisar a presença e frequência de istmo na dentição permanente humana por meio de imagens de tomografia computadorizada de feixe cônico. Em específico: 1) Analisar a localização do istmo por meio de imagens de tomografia computadorizada de feixe cônico. 2) Analisar a extensão longitudinal do istmo utilizando-se de estratégias de navegação dinâmica por meio de imagens em tomografia computadorizada de feixe cônico. 3) Analisar a associação das variáveis gênero e faixa etária com a presença ou não do istmo na dentição permanente. 4) Analisar a anatomia interna dos canais radiculares, avaliando o número de canais radiculares e foraminas apicais por meio de imagens de tomografia computadorizada de feixe cônico.

Avaliação dos Riscos e Benefícios:

Relatou não apresentar riscos aos participantes da pesquisa por se tratar de estudo retrospectivo

Endereço: Prédio da Reitoria Térreo Cx. Postal 131
Bairro: Campus Samambaia **CEP:** 74.001-970
UF: GO **Município:** GOIANIA
Telefone: (62)3521-1215 **Fax:** (62)3521-1163 **E-mail:** cep.prpi.ufg@gmail.com



Continuação do Parecer: 863.431

utilizando o banco de imagens provenientes de exames de tomografia computadorizada de feixe cônico de uma clínica radiológica odontológica privada em Goiânia-Go. Tais exames foram solicitados por diferentes cirurgiões-dentistas e com finalidades variadas dentro das diversas especialidades odontológicas. Benefícios: Os trabalhos publicados na literatura apresentam alta incidência de istmo na raiz mesio-vestibular dos molares superiores e na raiz mesial dos molares inferiores. No entanto a incidência dessa estrutura nos demais grupos dentários da dentição permanente, ainda necessita de estudos e publicações. É sabido que a anatomia interna dos canais radiculares está intimamente relacionada às taxas de sucesso do tratamento endodôntico. Espera-se que as informações levantadas nesse trabalho possam colaborar com novos conhecimentos a respeito da anatomia dos canais radiculares de elementos dentários que necessitam de tratamento endodôntico, contribuindo diretamente na correta escolha do plano de tratamento e técnica operatória.

Comentários e Considerações sobre a Pesquisa:

Solicitou dispensa do TCLE, por se tratar de pesquisa em banco de dados secundários, porém apresentou o TCUD - Termo de consentimento de Uso de Banco de Dados, assinado pela instituição detentora dos exames. Relataram que a pesquisa será realizada garantindo-se o anonimato do participante, sem conter qualquer indicador da sua identidade, a não ser ao acesso as informações referente ao seu gênero e idade, condições necessárias para a realização da pesquisa. Também não implicará em nenhum custo financeiro ou biológico adicional ao participante, pois não necessitará de exames complementares.

Considerações sobre os Termos de apresentação obrigatória:

Apresentou os seguintes documentos: Termo de compromisso dos pesquisadores; Certidão de ata do CD da FO/UFG, aprovando o projeto; Solicitação de dispensa do TCLE; Folha de rosto, devidamente assinada; Projeto de pesquisa; Informações básicas do projeto; TCUD - Termo de consentimento de Uso de Banco de Dados.

Recomendações:

Conclusões ou Pendências e Lista de Inadequações:

Após leitura e análise dos documentos anexados, sugerimos a aprovação do p.p., SMJ.

Situação do Parecer:

Aprovado

Necessita Apreciação da CONEP:

Não

Endereço: Prédio da Reitoria Térreo Cx. Postal 131
 Bairro: Campus Samambaia CEP: 74.001-970
 UF: GO Município: GOIANIA
 Telefone: (62)3521-1215 Fax: (62)3521-1163 E-mail: cep.prpi.ufg@gmail.com

APÊNDICE 1



APÊNDICE 1

Apêndice 1 - Termo de Consentimento de uso de banco de dados

O Centro Integrado de Radiologia Odontológica (CIRO) está de acordo, franqueará acesso ao seu banco de dados radiológico e se compromete a apoiar o desenvolvimento da pesquisa e execução do projeto da pesquisadora Luiz Eduardo Gregoris Rabelo, sob a orientação do Prof. Dr. Carlos Estrela da Universidade Federal de Goiás, com o título "Detecção de istmo na dentição permanente humana por meio de imagens de tomografia computadorizada de feixe cônico".

Declaramos conhecer e cumprir as Resoluções Éticas Brasileiras, em especial a Resolução 466/2012 do CNS. O CIRO está ciente de suas co-responsabilidades como co-participante do presente projeto de pesquisa, e de seu compromisso no resguardo da segurança e bem-estar dos sujeitos de pesquisa nela recrutados, dispondo de banco de dados necessários com a garantia da confidencialidade desses sujeitos.

INFORMAÇÕES SOBRE A PESQUISA:

- Essa pesquisa pretende determinar a prevalência dos istmos radiculares nos diferentes grupos dentários por meio de tomografia computadorizada de feixe cônico utilizando como amostra uma subpopulação brasileira.
 - O período de participação nessa pesquisa refere-se ao tempo em que for necessário à obtenção dos arquivos de seu banco de dados.
 - A pesquisa será realizada sem expor seu centro de radiologia, garantindo plenamente o sigilo quanto a sua privacidade. Não haverá qualquer tipo de constrangimento ou coação para o preenchimento deste documento, sendo dada total liberdade de recusar a participar do grupo a qualquer tempo, sem que seja penalizado.
-

APÊNDICE 1

Atenciosamente,


Goiânia, 10 de Setembro de 2014.



Centro Integrado de Radiologia Odontológica

(CNPJ 37.307.618/0001-09)

UNIDADE RADIODONTOLÓGICA
DE GOIÂNIA LTDA
CNPJ:37.307.618/0001-09
Av. T9 nº 249 Setor Marista
CEP:74.150-300



Pesquisador responsável
Luiz Eduardo Gregoris Rabelo.

APÊNDICE 2**APÊNDICE 2****TERMO DE CONSENTIMENTO LIVRE E ESCLARECIDO (TCLE)**DISPENSA

Eu, Luiz Eduardo Gregoris Rabelo, solicito a dispensa da aplicação do Termo de consentimento livre e esclarecido do projeto de pesquisa intitulado Detecção de istmo na dentição permanente humana por meio de imagens de tomografia computadorizada de feixe cônico, com a seguinte justificativa:

1. Trata-se de pesquisa retrospectiva com uso de banco de dados radiológicos do Centro Integrado de Radiologia Odontológica.

Atenciosamente,

Goiânia, 10 de Setembro de 2014.

Pesquisador responsável
Luiz Eduardo Gregoris Rabelo.