

UNIVERSIDADE FEDERAL DE GOIÁS
ESCOLA DE VETERINÁRIA
PROGRAMA DE PÓS-GRADUAÇÃO EM CIÊNCIA ANIMAL

**AVALIAÇÃO HISTOLÓGICA E ULTRA-SONOGRÁFICA DE
FÍGADO DE CADELAS SUBMETIDAS A PROGRAMAS DE GANHO
E PERDA DE PESO**

Rogério de Oliveira Costa

Orientador: Prof. Dr. Eugênio Gonçalves de Araújo

GOIÂNIA

2008



Termo de Ciência e de Autorização para Disponibilizar as Teses e Dissertações Eletrônicas (TE-DE) na Biblioteca Digital da UFG

Na qualidade de titular dos direitos de autor, autorizo a Universidade Federal de Goiás-UFG a disponibilizar gratuitamente através da Biblioteca Digital de Teses e Dissertações – BDTD/UFG, sem ressarcimento dos direitos autorais, de acordo com a Lei nº 9610/98, o documento conforme permissões assinaladas abaixo, para fins de leitura, impressão e/ou download, a título de divulgação da produção científica brasileira, a partir desta data.

1. Identificação do material bibliográfico: ☒ Dissertação ☐ Tese

2. Identificação da Tese ou Dissertação

Autor: **Rogério de Oliveira Costa** E-mail: **rogervetgyn@gmail.com**

Seu e-mail pode ser disponibilizado na página? ☒ Sim ☐ Não

Vínculo Empregatício do autor: Agência de fomento: **CAPES**

País: **Brasil** UF: **GO** CNPJ: Sigla: **CAPES**

Título: **AVALIAÇÃO HISTOLÓGICA E ULTRA-SONOGRÁFICA DE FÍGADO DE CADELAS SUBMETIDAS A PROGRAMAS DE GANHO E PERDA DE PESO** Palavras-chave: **biópsia, cão, fígado, obesidade, ultra-sonografia**

Título em outra língua: **ULTRASONOGRAPHICAL AND HISTOLOGICAL EVALUATIONS OF LIVER OF BITCHES AFTER WEIGHT GAIN AND WEIGHT LOSS PROGRAMS.**

Palavras-chave em outra língua: **biopsy, dog, liver, obesity, ultrasonography**

Área de concentração: **Patologia, clínica e cirurgia animal** Data defesa: (dd/mm/aaaa) **21/11/2008**

Programa de Pós-Graduação: **Ciência Animal**

Orientador(a): **Prof. Dr. Eugênio Gonçalves de Araújo** E-mail: **earaujo@vet.ufg.br**

Co-orientador(1): **Profa. Dra. Maria Clorinda Soares Fioravanti** E-mail: **clorinda@vet.ufg.br**

Co-orientador(2): **Profa. Dra. Naida Cristina Borges** E-mail: **naida@vet.ufg.br**

3. Informações de acesso ao documento:

Liberação para disponibilização?¹ ☒ total ☐ parcial

Em caso de disponibilização parcial, assinale as permissões:

[] Capítulos. Especifique:

[] Outras restrições:

Havendo concordância com a disponibilização eletrônica, torna-se imprescindível o envio do(s) arquivo(s) em formato digital PDF ou DOC da tese ou dissertação.

O Sistema da Biblioteca Digital de Teses e Dissertações garante aos autores, que os arquivos contendo eletronicamente as teses e ou dissertações, antes de sua disponibilização, receberão procedimentos de segurança, criptografia (para não permitir cópia e extração de conteúdo, permitindo apenas impressão fraca) usando o padrão do Acrobat.


Assinatura do(a) autor(a)

Goiânia 6 de outubro de 2010

¹ Em caso de restrição, esta poderá ser mantida por até um ano a partir da data de defesa. A extensão deste prazo suscita justificativa junto à coordenação do curso. Todo resumo e metadados ficarão sempre disponibilizados.

ROGÉRIO DE OLIVEIRA COSTA

**AVALIAÇÃO HISTOLÓGICA E ULTRA-SONOGRÁFICA DE
FÍGADO DE CADELAS SUBMETIDAS A PROGRAMAS DE GANHO
E PERDA DE PESO**

Dissertação apresentada para a obtenção
de título de Mestre em Ciência Animal junto
à Escola de Veterinária da Universidade
Federal de Goiás

Área de concentração:

Patologia, clínica e cirurgia animal

Orientador:

Prof. Dr. Eugênio Gonçalves de Araújo

Comitê de orientação:

Prof^a. Dr^a. Maria Clorinda Soares Fioravanti

Prof^a. Dr^a. Naida Cristina Borges

GOIÂNIA

2008

**Dados Internacionais de Catalogação-na-publicação(CIP)
(GPT/BC/UFG)**

Costa, Rogério de Oliveira.
C837a Avaliação histológica e ultra-sonográfica de fígado de
cadelas submetidas a programas de ganho e perda de peso
[manuscrito] / Rogério de Oliveira Costa. - 2008.
xv, 45 f.

Orientador: Prof. Dr. Eugênio Gonçalves de Araújo.

Dissertação (Mestrado) – Universidade Federal
de Goiás, Escola de Veterinária, 2008.

Bibliografia.

Inclui lista de figuras, quadros e tabelas.

Anexos.

1. Obesidade em cães – Avaliação histológica 2. Fígado
– Cadelas - Diagnóstico por imagem 3. Profissional da saúde
animal. I. Título.

CDU:619:636.7:612.397

ROGÉRIO OLIVEIRA COSTA


Dissertação defendida e aprovada em 21/11/2008, pela Banca
Examinadora constituída pelos professores:



Prof. Dr. Eugênio Gonçalves de Araújo
(ORIENTADOR (A))



Prof. Dr. Júlio Carlos Canola - FCAV/UNESP/JAB-SP



Profa. Dra. Rosângela de Oliveira Alves

SUMÁRIO

	Página
1 INTRODUÇÃO.....	1
2 REVISÃO DE LITERATURA.....	2
2.1 Obesidade canina.....	2
2.2 Hepatopatias da obesidade.....	4
2.3 Diagnósticos das hepatopatias da obesidade por meio do uso da ultra-sonografia, biopsia e histologia.....	7
3 OBJETIVOS E METAS.....	14
3.1 Objetivo geral.....	14
3.2 Objetivos específicos.....	14
4 MATERIAIS E MÉTODOS.....	15
4.1 Animais e tempos experimentais.....	15
4.2 Delineamentos experimentais.....	16
4.3 Ultra-sonografia.....	18
4.4 Biopsia hepática.....	19
4.5 Avaliação histológica.....	21
5 RESULTADOS.....	23
5.1 Exames ultra-sonográficos.....	23
5.2 Exames histológicos.....	24
6 DISCUSSÃO.....	28
7 CONCLUSÕES.....	33
REFERÊNCIAS.....	34
ANEXOS.....	46

LISTA DE FIGURAS

	Página
FIGURA 1	
Imagens ultra-sonográficas do fígado de duas cadelas antes de iniciar o período de engorda (A) e ao final do período de engorda (B). O parênquima hepático apresenta-se com ecotextura homogênea, ecogenicidade normal, vesícula biliar repleta com conteúdo anecogênico homogêneo, paredes finas e ecogênicas. Círculos anecóicos representando veias hepáticas, portais e ductos biliares preservados são evidenciados na Figura 1 - A (setas pretas).....	23
FIGURA 2	
A) Imagem ultra-sonográfica hepática de um cão fêmea com arquitetura vascular preservada (setas pretas). (B) Imagem ultra-sonográfica do fígado de um cão fêmea comparando a ecogenicidade de fígado com baço. O baço apresenta-se hiperecótico em relação ao fígado.....	24
FIGURA 3	
Fotomicrografia dos fragmentos de fígado corados em hematoxilina-eosina, obj. 40. (A) antes de iniciado o período de engorda, infiltrados inflamatórios focais discretos (seta). (B) após o período de engorda, uma veia centrolobular em corte longitudinal está presente no centro da imagem (seta). (C) após o período de engorda, infiltrados inflamatórios focais discretos. D) após o período de emagrecimento, veia centrolobular em corte transversal está presente no centro da imagem (seta).....	27

LISTA DE TABELAS

	Página
TABELA 1 Intensidade (- = nenhuma; + = leve; ++ = moderada; +++ = acentuada) da lesão histológica observada nos 14 cães antes (T0) e após (T90) o período de engorda. Goiânia, 2008.....	25
TABELA 2 Intensidade (- = nenhuma; + = leve; ++ = moderada; +++ = acentuada) da lesão histológica após o período de emagrecimento (T120) observada em sete cães nutridos com ração normocalórica e em sete outros nutridos com ração hipocalórica. Goiânia, 2008.....	26

LISTA DE QUADROS

	Página
QUADRO 1 Dieta oferecida, número de animais e avaliações a serem realizadas em cada tempo experimental.....	17
QUADRO 2 Composição nutricional das dietas experimentais.....	18

RESUMO

Com este experimento objetivou-se avaliar microscopicamente o fígado de cadelas castradas durante o ganho e perda de peso, por meio de colheita de tecido hepático por biopsia guiada por ultra-som. Os grupos experimentais foram compostos por 30 cadelas submetidas a ganho de peso com o uso de ração hipercalórica, destas foram selecionadas 14 para serem submetidas a dois diferentes programas de perda de peso sendo sete com ração hipocalórica e sete normocalórica. Análises ultra-sonográficas periódicas permitiram avaliar a estrutura do fígado durante os estágios inicial, de obesidade e de perda de peso, e nenhum dos animais apresentou ecogenicidade que indicasse lesão hepática em nenhum dos estágios. A avaliação dos parâmetros histológicos no período inicial revelou que 13 animais (92,8%) apresentaram inflamação leve e um animal (7,2%) inflamação acentuada, enquanto sete animais (28,5%) apresentaram necrose leve e um animal (7,2%) necrose moderada. Ao final da engorda nenhum dos animais (0%) apresentou qualquer tipo de fibrose ou degeneração gordurosa, 14 animais (100%) apresentaram inflamação leve. Em 10 animais (71,5%) não foi detectado nenhum tipo de necrose e quatro animais (28,5%) apresentaram necrose leve. Finalmente, notou-se que em ambos os programas de perda de peso nenhum dos animais demonstrou qualquer tipo de fibrose, necrose ou degeneração gordurosa enquanto todos os animais (100%) apresentaram inflamação leve. Os resultados permitiram estabelecer parâmetros comparativos entre ecogenicidade ultra-sonográfica e análise histológica hepáticas em diferentes estágios de obesidade bem como na perda de peso.

Palavras-chave: biopsia, cão, fígado, obesidade, ultra-sonografia.

ABSTRACT

The objective of this experiment was to evaluate the histology of livers of castrated bitches during sequential periods of weight gain and loss, through analysis of samples obtained by ultrasound guided biopsies. The experimental groups were composed by 30 bitches submitted to overweight by using of hypercaloric ration, from these animals were selected 14 to be submitted to two different weight loss programs with seven receiving hypocaloric ration and seven receiving normocaloric ration. Periodic ultrasonographic analysis was employed to evaluate liver structure during the initial, obesity and weight loss stages, and revealed that none of the animals displayed altered images and no lesions at any stages. Histological examination revealed that no animals showed (0%) fibrosis or fat degeneration, 13 animals (92,8%) presented mild inflammation and one animal (7,2%) had severe inflammation. Nine animals (64,2%) did not have any kind of necrosis, four animals (28,5%) had mild necrosis and one animal (7,2%) had moderate necrosis. At the end of obesity stage, no animal showed fibrosis or fat degeneration and all 14 animals had mild inflammation. Ten dogs (71,5%) showed no signs of necrosis and four animals (28,5%) with light necrosis. Finally, in both groups in the weight loss stage no one animal (0%) with fibrosis, fat degeneration or necrosis and 14 animals (100%) with light inflammation. The group 2 had no animal had fibrosis, fat degeneration or necrosis and all dogs showed light inflammation. The results allowed the establishment of comparative parameters between ultrasonographic liver images and histological hepatic analysis in different stages of obesity and weight loss.

Keywords: biopsy, dog, liver, obesity, ultrasonography.

1 INTRODUÇÃO

A proximidade dos animais de estimação com os seres humanos, especialmente obesos e ou idosos, a participação da rotina familiar, tendo acesso a dietas com alta densidade energética, petiscos e guloseimas e a redução de atividades físicas vêm predispondo os animais à obesidade (EDNEY & SMITH, 1986; ARMSTRONG & LUND, 1996; JERICÓ & SCHEFFER, 2002).

A investigação da etiologia da doença hepática em cães obesos tem evoluído muito pouco nas últimas décadas e, em muitos casos, é pouco elucidativa, uma vez que a caracterização e a definição das hepatopatias crônicas estão na dependência do estabelecimento do diagnóstico e do acompanhamento do paciente desde a primeira abordagem clínica. Quase sempre as doenças hepáticas crônicas que afetam cães, ligadas ou não à obesidade, permanecem com etiologia não estabelecida, sem tratamento específico e com prognóstico impreciso.

A detecção das hepatopatias oriundas da obesidade pode ser feita por meio de imagens ultra-sonográficas e análise de amostras do fígado colhidas por meio de biopsia. A correta interpretação destas imagens e criteriosa análise dos fragmentos hepáticos são de grande valor diagnóstico para as hepatopatias e, quando feitas em diferentes tempos, geram dados importantes na investigação de sua etiologia.

Da mesma maneira os dados colhidos durante a perda de peso de um cão obeso, podem ser analisados e comparados com os dados do ganho de peso, sendo estes feitos com criterioso acompanhamento dos pacientes, gerando um melhor entendimento do desenvolvimento e evolução de hepatopatias relacionadas a alterações metabólicas.

Assim, o objetivo deste trabalho foi determinar a possível ocorrência das patologias que acometem o fígado de cães obesos por meio de biopsia, com especial atenção à lipidose hepática e necroses, além do estabelecimento da relação das alterações histológicas com a ecogenicidade e ecotextura.

2 REVISÃO DE LITERATURA

2.1 Obesidade canina

A obesidade é definida como o estado físico em que há depósito excessivo de gordura corpórea (BURKHOLDER & TOLL, 2000; RODRIGUES et al., 2003). Atualmente, a obesidade é a doença nutricional mais comum em seres humanos, cães e gatos que vivem nas sociedades desenvolvidas. Dados nacionais expressam a prevalência de 16% de obesidade em cães (JERICÓ & SCHEFFER, 2002), números inferiores aos descritos em outros países, nos quais se reporta entre 24% e 30% de cães com sobrepeso (EDNEY & SMITH, 1986; LEWIS et al., 1994). Alguns especialistas relatam que a incidência de obesidade em cães nos Estados Unidos e Europa Ocidental podem estar aumentando com a elevação da incidência da obesidade na população humana (GERMAN, 2006). A obesidade tende ser maior com a idade em razão da redução do índice metabólico. Em cães jovens, é mais comum em fêmeas que em machos, porém em cães acima dos 12 anos de idade a incidência é de aproximadamente 40% para ambos os sexos (MASON, 1970; MEYER et al., 1978; SLOTH, 1992; GLICKMAN et al., 1995; MCGREEVY et al., 2005). A incidência de obesidade também é maior em cães castrados devido à redução do índice metabólico (EDNEY & SMITH, 1986; FETTMAN et al., 1997; JEUSETTE et al., 2004; MCGREEVY et al., 2005). A obesidade tem sido reportada como sendo mais prevalente em cães pertencentes a donos que estão com sobrepeso, são de meia idade ou mais idosos (MASON, 1970). Isso pode ser resultado tanto de menor frequência e exercício físico quanto pelo consumo de restos de comida, petiscos, biscoitos e comida caseira com alto teor calórico (MASON, 1970; SIBLEY, 1984). Acredita-se também que a obesidade é mais comum em cães que observam os donos se alimentando (KIENZLE et al., 1998).

Consideram-se arbitrariamente como obesos aqueles cães com peso corporal igual ou superior a 10% do ideal, porém os problemas de saúde começam a se manifestar quando o peso do corpo excede o ideal em 15% (LEWIS et al., 1994). No entanto, é difícil a determinação do peso adequado, pois

existem diferenças entre animais com relação à massa corporal, além de variações dentro das raças (MARKWELL et al., 1991; WOLFSHEIMER, 1994). Em cães, os fatores externos exercem importante papel no desenvolvimento da obesidade. Dentre esses, o nível de atividade física, composição dietética, sabor do alimento e estilo de vida são os mais importantes (NORRIS & BEAVER, 1993; KIENZLE et al., 1998; MARKWELL & EDNEY, 2000).

O excesso de peso pode acarretar diversos efeitos deletérios sobre a saúde dos animais. Os mais importantes são os distúrbios do aparelho locomotor, hipertensão arterial, prejuízos à resposta imunológica e aumento da incidência de *diabetes mellitus* tipo II (JOSHUA, 1970; FISER et al., 1972; HAND et al., 1989). Além disso, cães obesos apresentam maiores riscos inerentes à anestesia, assim como maior propensão a reações medicamentosas (CLUTTON, 1988; LEWIS et al., 1994), maior dificuldade ao acesso cirúrgico em razão do acúmulo de gordura intra-abdominal, subcutânea e mediastínica, além da maior propensão a sofrer necrose secundária ao traumatismo cirúrgico (CASE et al, 1998).

A forma mais simples de diagnóstico da obesidade geralmente se dá pela inspeção e palpação diretas. Cães e gatos devem ter costelas facilmente palpáveis e apresentar forma de ampolheta quando vistos de cima. Animais com abdômen abaulado a partir da última costela, com depósitos de gordura evidentes em cada lado de inserção da cauda e gradil costal não facilmente palpável, são considerados obesos (LAFLAMME, 1997). Atualmente, os métodos mais práticos utilizados para a avaliação da condição corporal dos animais são a classificação por escore de condição corporal (ECC), avaliação do peso corporal relativo (PCR) e análise morfométrica do paciente (BURKHOLDER & TOLL, 2000).

Há um número amplo de evidências de que um metabolismo defeituoso de ácidos graxos não-esterificados poderia contribuir para um estado de resistência à insulina observada em indivíduos com obesidade visceral. Adipócitos hipertrofiados intra-abdominais são caracterizados por um estado hiperlipolítico que é resistente ao efeito antilipolítico da insulina. Isso resulta em fluxo de ácidos graxos não-esterificados para o fígado podendo prejudicar o metabolismo hepático, conduzindo a um aumento da glicose hepática. Uma dieta hipercalórica promovendo adiposidade visceral em modelo canino sugeriu uma resistência hepática à insulina com respeito à produção de glicose, enquanto a sensibilidade

de tecidos periféricos aparentou ser menos afetada pelo aumento induzido por dieta na adiposidade visceral (DESPRÉS & LAMIEUX, 2006; BERGMAN et al, 2007).

2.2 Hepatopatia da obesidade

O fígado possui reserva funcional e capacidade de regeneração consideráveis. Em animais saudáveis, mais de dois terços do parênquima hepático pode ser removido sem prejuízo significativo da função hepática e a massa hepática normal pode ser regenerada em aproximadamente seis semanas. Em todas as espécies, distúrbios da função hepática tendem a produzir sinais semelhantes independentemente da causa. Porém, esses sinais somente se manifestam quando as consideráveis capacidades de reserva e de regeneração do fígado são sobrepajadas. Somente lesões que afetam a maior parte do parênquima hepático poderão produzir sinais de insuficiência hepática porque lesões focais raramente destroem uma quantidade suficiente de parênquima para superar as reservas hepáticas (JUBB et al, 2007).

As principais funções exercidas pelo fígado no metabolismo dos lipídios são de facilitação da digestão e absorção de lipídios por meio da produção de bile que contém colesterol e sais biliares sintetizados de novo no órgão pela captação de colesterol das lipoproteínas, atuação de um sistema enzimático ativo para a síntese e oxidação de ácidos graxos, síntese de triglicerídeos e fosfolípido, conversão de ácido graxo em corpos cetônicos, síntese e metabolização das lipoproteínas plasmáticas (THOMSON, 1990).

O fígado exerce o papel de fábrica metabólica ao sintetizar proteínas plasmáticas, glicose sanguínea (gliconeogênese, glicogenólise), além da lipogênese. É um local de detoxicação e excreção de fármacos, metabólitos de hemoglobina e íons amônio (THOMSON, 1990).

Em relação aos ácidos graxos utilizados na síntese dos triglicerídeos hepáticos, eles podem ser provenientes de duas fontes. A primeira consiste na síntese hepática a partir de acetilCoA originada de carboidratos e a segunda é própria da captação dos ácidos graxos livres da circulação (JUBB et al, 2007).

Animais obesos são particularmente predispostos a desenvolver degeneração gordurosa hepática como consequência de excessos dietéticos (JONES et al, 1997). A degeneração gordurosa, também conhecida como lipidose hepática, esteatose hepática ou fígado gordo, tem como causas dietéticas os excessos dietéticos simples em animais monogástricos, como uma dieta com níveis de gordura e colesterol altos (JONES et al, 1997; CARLTON et al, 1998).

Lipídios são normalmente transportados para o fígado do tecido adiposo e do tubo gastrointestinal, respectivamente na forma de ácidos graxos e quilomícrons. Nos hepatócitos os ácidos graxos livres são esterificados a triglicérides. Esses são associados com apoproteínas, formando proteínas de baixa densidade que são liberadas no plasma como fonte imediatamente disponível de energia para vários tecidos. Alguma oxidação dos ácidos graxos com formação de energia ocorre dentro dos hepatócitos e parte dos ácidos graxos é convertida em fosfolipídios e ésteres de colesterol. Com exceção dos ruminantes, o fígado também produz, ativamente, lipídios a partir de ácidos graxos e glicose. A presença excessiva de lipídios dentro do fígado é denominada lipidose hepática e ocorre quando o índice de acúmulo de triglicérides excede seus índices de degradação metabólica ou liberação como lipoproteínas (THOMSON, 1990).

Independente da causa, o aspecto macroscópico do fígado com degeneração gordurosa é bastante característico. Com o acúmulo progressivo de lipídios, o fígado aumenta de volume e torna-se amarelado. Em casos menos acentuados, lipídios podem acumular-se somente em regiões específicas do ácino hepático, como a região periacinar, conferindo assim, a acentuação do padrão lobular ao fígado. Em casos mais graves, todo o fígado está difusamente afetado, o órgão pode tornar-se consideravelmente aumentado de volume e apresentar textura gordurosa. Vacúolos lipídicos são facilmente detectáveis no citoplasma dos hepatócitos (JUBB et al, 2007).

Outros distúrbios podem ocorrer em decorrência da obesidade com menor lesão do fígado. O acúmulo de lipídios pode resultar facilmente em necrose que conseqüentemente atraem células inflamatórias para o fígado, provocando inflamação local e evoluindo para hepatite (CARLTON et al, 1998). A maioria dos casos de hepatite crônica no homem tem etiologia e prognóstico bem definido; em

contraste, o entendimento das causas de hepatite crônica em cães tem evoluído muito pouco nos últimos 30 anos. Assim, a maioria das hepatopatias crônicas em cães é classificada como de origem “idiopática”, sem tratamento específico e com prognóstico impreciso (HARDY, 1985; BOISCLAIR et al., 2001; TOSTES & BANDARRA, 2004; WATSON, 2004).

A degeneração e necrose hepatocelular zonais ou alteração zonal, afeta hepatócitos dentro de áreas definidas do ácino hepático. As zonas são as áreas periacinares, mediozonais (entre as áreas periacinar e centroacinar) e centroacinares. Caracteristicamente, tanto a superfície capsular como a superfície de corte do órgão mostram acentuação do padrão lobular. Hepatócitos degenerados tornam-se tumefeitos e, quando a maioria dos hepatócitos numa zona está afetada, aquela porção do ácino aparece pálida. Por outro lado, a necrose de hepatócitos numa determinada zona do ácino resulta em dilatação e congestão dos sinusóides, de maneira que a zona afetada aparece vermelha e deprimida. Embora a alteração zonal tipicamente produza padrão lobular acentuado, geralmente é necessário o exame microscópico para determinar qual zona está afetada. As formas específicas de alteração zonal são a centroacinar, periacinar, mediozonal, em ponte e massiva (THOMSON, 1990).

Na necrose massiva não há, necessariamente, como o nome pode sugerir, necrose de todo o fígado, mas sim necrose de todo um lóbulo hepático ou de lóbulos hepáticos contíguos. Todos os hepatócitos estão necróticos. O aspecto macroscópico do fígado varia. Se a maioria do parênquima está afetada, o órgão pode estar discretamente aumentado de volume com superfície externa lisa e parênquima escuro em razão da extensa congestão. Se o processo é localizado, o fígado tipicamente é pequeno, com cápsula enrugada, com áreas de necrose de parênquima deprimidas e com áreas de congestão espalhadas pelo órgão. Microscopicamente, as áreas afetadas consistem de espaços cheios de sangue dentro de um estroma de tecido conjuntivo desprovido de hepatócitos (JUBB et al, 2007).

Cicatriz pós-necrótica é a expressão que designa um único evento de necrose hepatocelular difusa, geralmente periacinar a massiva, que não é seguida por resposta regenerativa, mas por fibrose e condensação do estroma de tecido conjuntivo preexistente que resulta na formação de espessos feixes de tecido

conjuntivo (KELLY, 1993; CULLEN & MACLACHLAN, 2001). O tecido fibroso é, basicamente, a condensação da estrutura de tecido conjuntivo preexistente, e não um aumento na produção de colágeno. Corantes especiais, como o tricrômico de Masson, a solução de van Gieson ou a preparação para reticulina podem ser utilizados para a avaliação mais adequada do conteúdo hepático de colágeno e sua distribuição no interior do fígado (JOHNSON, 1997).

2.3 Diagnósticos das hepatopatias da obesidade por meio do uso de ultrasonografia, biopsia e histologia

Em determinadas condições, o perfil enzimático não atende às necessidades do clínico em responder a real natureza da hepatopatia. Esta é a fundamental razão da necessidade de visualização ultra-sonográfica e a utilização da biopsia. Por extensão, uma visão mais ampla da natureza da doença hepática, na maioria das vezes determinante, visa permitir acesso à morfologia da lesão (CORNELIUS, 1997).

O parênquima hepático é ecogênico, homogêneo e de textura média. Círculos anecóicos e estruturas vasculares tubulares são observados, representando as veias hepáticas e portal (NYLAND & MATOON, 2005). Com a utilização de ultra-som hepático é possível avaliar a arquitetura interna do parênquima hepático, sistema biliar, estruturas pré-hepáticas e vascularização hepática e portal. Os achados ultra-sonográficos hepáticos raramente são patognomônicos, requerendo resultados complementares de provas hepáticas por meio de biopsia ou aspiração para um diagnóstico específico (PARTINGTON & BILLER, 1996).

O fígado é margeado cranialmente por uma estrutura hiperecogênica côncava que é a delimitação entre o diafragma e pulmão. É limitado caudalmente pelo fundo e corpo do estômago, pelo baço à esquerda e piloro e rim direito à direita. O fígado tem a ecogenicidade relativamente homogênea e é menos ecogênico que o baço e a gordura falciforme, é também isoecóico se comparado o córtex renal e possui superfícies lisas e contornos definidos (BARR, 1990).

Devem-se obter imagens do fígado adjacente ao baço na porção cranial esquerda do abdome e do fígado tocando o córtex renal na porção cranial direita do abdome. Estas duas imagens (fígado/baço e fígado/rim) permitem a comparação da ecogenicidade hepática quando há suspeita de doença hepática difusa (BARR, 1990; CARTEE et al, 1995; PARTINGTON & BILLER, 1996). Em gatos, a aproximação da ecogenicidade entre gordura do ligamento falciforme e fígado hiperecótico apresenta 91% de sensibilidade, 100% de especificidade e 100% de valor presuntivo positivo para a presença de lipidose hepática severa com a doença hepatobiliar clinicamente aparente (YAGER & MOHAMMED, 1992).

Para visualização hepática com o uso de ultra-sonografia, o transdutor deve ser posicionado sobre a linha média ventral diretamente caudal ao processo xifóide do esterno, aplicando-se pressão suficiente para deslocar o intestino sobreposto preenchido com gás, pois este impede a visualização da região. Essa técnica não é necessária se o fígado estiver muito aumentado. Porém, na maioria dos casos o fígado é facilmente visualizado a partir dessa localização, pois a margem caudal desse está adjacente ao arco costal (NYLAND & MATOON, 2005).

Múltiplos parâmetros como obesidade, conteúdos gastrointestinais e conformação torácica podem atrapalhar a visualização de alguns órgãos abdominais em cães, como o pâncreas, glândulas adrenais, linfonodos e piloro. De qualquer forma, o índice de detecção absoluta destes órgãos abdominais e como eles são afetados por estes vários parâmetros são desconhecidos (BARBERET et al, 2008).

O diagnóstico correto com o uso de ultra-som convencional em escala de cinza (*gray-scale*) somente é possível em 26% a 35% das lesões benignas e em 28% a 39% nas lesões malignas (STROBEL, 2001; LEEN, 2003). Doppler colorido e power Doppler aumentam a sensibilidade para lesões hepáticas comparadas com o ultra-som em escala de cinza, porém eles não permitem níveis de sensibilidade comparáveis ao dos aparelhos de imagem aprimorados de contraste axial (tomografia computadorizada e ressonância magnética) (SOLBIATI, 2001; KONOPKE et al, 2007). O desenvolvimento de agentes de contraste ultra-sonográficos bastante efetivos e novas técnicas sonográficas como as harmônicas e de inversão de pulso têm melhorado consideravelmente as

possibilidades de avaliação de tumores no fígado (BASILICO, 2002; SODHI, 2005).

As pesquisas em gastroenterologia veterinária aumentaram significativamente nas duas últimas décadas, privilegiando também a hepatologia, que considera a biopsia hepática importante na busca pelo diagnóstico. A biopsia hepática é uma técnica de diagnóstico invasiva considerada fundamental na área da hepatologia (POULTSIDES et al., 2007), com utilidade na abordagem do doente com patologia hepática primária ou secundária. É considerado o teste mais específico para avaliar a natureza e a severidade das doenças hepáticas, fornecendo informações importantes para o estadiamento e prognóstico de várias situações clínicas. A utilização das várias maneiras de obter o tecido hepático (percutânea, guiada por imagem e outras), assim como as indicações, o âmbito de execução e as condições da avaliação anatomopatológica, têm evoluído ao longo dos anos (LI et al., 2007).

Três aspectos são essenciais para a realização da biopsia hepática em cães: a sua aplicabilidade e o momento para biopsia, a técnica mais adequada e as possíveis complicações decorrentes da punção (ZAWIE & GILBERTSON, 1985).

As técnicas de biopsia hepática variam desde as chamadas de fechadas (biopsias cegas que, quase sempre, utilizam à via percutânea) a semi-abertas (biópsias mais invasivas que tem como exemplo a biopsia hepática por laparoscopia) (DIAL, 1995).

As técnicas fechadas são mais utilizadas nas doenças hepáticas difusas, onde a possibilidade de representatividade da amostra é maior. Inversamente, as técnicas semi-abertas são mais utilizadas na tentativa de amostragem de lesões focais, pouco acessíveis em técnicas fechadas (BUNCH et al., 1985; JONES et al., 1988; HITT et al., 1992).

Assim como diferentes técnicas, também diferentes agulhas de biopsia são usadas para obtenção de amostras do tecido hepático. Duas prevalecem como as mais utilizadas, tanto pela sua praticidade como pela possibilidade de oferecer um grau de risco menor ao paciente. O primeiro tipo refere-se às agulhas tipo *tru-cut*, de natureza cortante; o segundo às agulhas tipo Menghini, de natureza aspirativa (JONES et al, 1988).

Procedimentos aspirativos têm como objetivo obter material para cultura ou análise bioquímica ou citológica. A biopsia *tru-cut* tem como objetivo principal obter material para análise histológica, embora as amostras também possam ser submetidas à cultura, especialmente coloradas ou analisadas de outra maneira (NYLAND & MATOON, 2005).

A decisão de realizar biopsia aspirativa ou *tru-cut* e a escolha do tipo de agulha é determinada pela lesão a ser amostrada e pela anormalidade suspeitada. Geralmente recomenda-se biopsia aspirativa para pequenas massas sólidas (< 1cm de diâmetro), lesões císticas e lesões com alta vascularização ou quando se suspeita de infiltração celular difusa como linfoma ou mastocitoma (PLECHA et al., 1997).

A biopsia *tru-cut* é preferida para grandes massas e outros tipos de doenças orgânicas ou quando a avaliação histológica é necessária. Entretanto, o diagnóstico muitas vezes é obtido antes por aspiração; caso a amostra aspirativa não seja diagnóstica, ela deve ser seguida de biopsia *tru-cut* (MEYER, 1997).

Aspiração de cistos pode ser realizada com agulhas finas (22 ou 23 *gauge*), enquanto abscessos de conteúdo espesso e purulento frequentemente requerem agulha com maior calibre. A aspiração de massas tumorais para análise citológica geralmente pode ser realizada com agulha de 21 ou 22 *gauge*, porém a biopsia *tru-cut* requer agulhas de 14 a 18 *gauge* para obtenção de amostra adequada (WANG et al, 2007).

Agulhas com calibres maiores são mais fáceis de serem visibilizadas e fornecem amostras maiores, porém foram associadas com elevadas taxas de complicações, particularmente hemorragias. Portanto, a menor agulha que permita a obtenção de uma amostra adequada deve ser utilizada (NYLAND & MATOON, 2005).

O formato da extremidade da agulha também é importante para o maior aproveitamento dos procedimentos aspirativos. A agulha com ponta em bisel produz rendimento positivo maior que agulhas de extremidades circunferencial ou com outro tipo de formato. Agulhas de paredes finas fornecem amostras maiores em biopsias *tru-cut*, mas tendem a ser flexíveis e a se desviarem do plano do feixe, a menos que uma liga de metal especial seja utilizada para aumentar sua inflexibilidade (WANG et al, 2007).

A visualização ultra-sonográfica da agulha pode ser melhorada com a fabricação de agulhas de superfície externa ou mandril mais áspero, aumentando a reflexão do som; a superfície da agulha também pode ser revestida por *teflon*. Infelizmente, a vantagem de uma maior visualização muitas vezes é seguida de maior custo (NYLAND & MATOON, 2005).

Uma agulha de injeção de 21 a 25 *gauge* é utilizada na maioria das biopsias aspirativas à mão livre. Biopsias *tru-cut* são facilmente realizadas com agulhas do tipo *tru-cut* manualmente operáveis de 14 a 18 *gauge*, embora outros tipos de agulhas também sejam satisfatórios. Geralmente é necessário um assistente para realizar a biopsia enquanto o ultra-sonografista posiciona o transdutor. Porém biopsias com um único operador são possíveis atualmente, embora tenham um custo maior por causa da introdução de uma variedade de agulhas com dispositivos de mola e de aparelhos automáticos de biopsia (NYLAND & MATOON, 2005).

Outras técnicas, usadas como variante das mencionadas, tem sido aplicadas, incluindo-se o recurso diagnóstico por imagem como o ultra-som. Essa técnica é conhecida como biopsia guiada por ultra-som (KONOPKE et al., 2007).

A biopsia guiada por ultra-som tornou-se prática rotineira em pequenos animais, pois um posicionamento preciso da agulha é possível por meio do monitoramento contínuo em tempo real, mesmo em caso de lesões mais profundas. A porcentagem de amostras com diagnóstico positivo está aumentada e há maior velocidade e segurança quando esse método de biopsia é comparado com outros. O equipamento de ultra-som é portátil, geralmente não requer anestesia geral e a exposição à radiação ionizante é eliminada (NYLAND & MATOON, 2005).

A sedação no momento da biopsia é preferencialmente realizada com o uso de propofol. O propofol tem sido utilizado em grande escala na anestesia de cães e gatos por suas características farmacocinéticas que fazem com que este agente seja considerado uma importante alternativa nos diversos protocolos anestésicos intravenosos, devido a sua rápida depuração e curta duração de ação (SELMÍ et al., 2005). Possui grande volume de distribuição, além de não possuir efeito cumulativo após administrações repetidas, podendo ser utilizado por meio de administração intermitente ou infusão contínua, sem efeito significativo no

tempo ou na qualidade da recuperação (ARAÚJO et al., 2001). Sua recuperação anestésica rápida é suave e resulta da sua redistribuição do sistema nervoso central a outros tecidos, e da sua excreção do plasma através de sua biotransformação rápida (CASTRO, 2005).

A amostra da biopsia pode ser colhida enquanto o fígado for visibilizado nos planos sagital, transversal ou dorsal, contando que a espessura do parênquima hepático seja adequada para acomodar completamente a agulha durante o procedimento (NYLAND & MATOON, 2005).

A biopsia do fígado é realizada como rotina nos lobos medial ou lateral esquerdo, longe do diafragma, vasos centrais do hilo e vesícula biliar. Isso pode ser não possível quando lesões solitárias focais estiverem presentes ou se o fígado apresentar-se diminuído. A biopsia com agulha *tru-cut* é recomendada em animais com lesões focais sólidas ou predominantemente sólidas ou ainda se houver doença hepática difusa. A aspiração é o procedimento de escolha se a lesão for cística, complexa ou altamente vascular. Essa pode ser seguida de biopsia com agulha *tru-cut* se o aspirado não for diagnóstico e a biopsia da porção sólida da lesão puder ser realizada com segurança (NYLAND & MATOON, 2005).

A amostra é colhida evitando-se incluir a superfície capsular do fígado dentro do fragmento, reduzindo o risco de hemorragia e de possível disseminação peritoneal de infecção. Nas margens de lesões intra-hepáticas, é útil incluir porções aparentemente mais normais do fígado. Duas ou três amostras em locais diferentes são colhidas para assegurar uma amostragem adequada e representativa. Lesões que parecem ser muito vascularizadas são evitadas em favor da biopsia cirúrgica, a menos que uma região não vascularizada adequada possa ser identificada. A avaliação da vascularização é facilitada com o uso de ultra-sonografia Doppler antes da biopsia (NYLAND & MATOON, 2005). Espécimes colhidos por agulhas representam apenas cerca de 1/50.000 do órgão, que pode ter níveis diferentes de atividade e acometimento da doença dependendo da região, levando a uma avaliação errônea. Na hepatite, a região mais superficial, abaixo da cápsula, costuma apresentar mais necrose, e diagnóstico pior que o real. Na cirrose, o parênquima no interior de um nódulo pode ser normal, levando a um diagnóstico erroneamente otimista. A maioria das

lesões do fígado, no entanto, é difusa e tende a ser homogênea (SCHEUER & LEFKOWITCH, 2000).

A gama limitada de reações morfológicas vistas na histologia hepática exige correlação estreita com todos os dados disponíveis de história clínica, exames laboratoriais e de imagem para melhor correlação e interpretação dos achados, que devem ser confrontados com as suspeitas do patologista. Apesar de nem sempre ser conclusiva, os melhores resultados da histologia hepática são observados quando o conjunto da história clínica, investigação laboratorial e de imagem, avaliação, técnica correta de coleta e patologista experiente estão em harmonia (SCHEUER & LEFKOWITCH, 2000).

A citologia hepática foi introduzida na prática médica como coadjuvante das biopsias (HAJDU, 1977), em primeira instância no diagnóstico de neoplasias e posteriormente no diagnóstico de doenças não neoplásicas, como cirrose, esteatose e outras alterações de natureza infecciosa ou metabólica (BELL et al., 1986). Em estudo retrospectivo, PISHARODI et al. (1995) concluíram como correto o diagnóstico citológico em 80% dos casos de neoplasias hepáticas e estudos prospectivos apresentaram como resultados variação de 81% a 96% de sensibilidade desta técnica em pacientes humanos portadores de neoplasias (SUEN, 1990). Estudos em pacientes humanos demonstraram significativo aumento na sensibilidade do diagnóstico por biopsias quando combinados aos procedimentos citológicos e histopatológicos (HAJDU et al., 1986; HALL-CRAGGS & LEES, 1987; SUEN, 1990).

Os métodos de avaliação da lesão hepática por biopsia e visualização do fígado em animais com rápida variação do peso corpóreo foram escolhidos para serem aplicados neste experimento, pois dispensam métodos que necessitam de equipamentos onerosos, viabilizando sua aplicação na rotina das clínicas veterinária.

3 OBJETIVOS E METAS

3.1 Objetivo geral

Detectar hepatopatias em cadelas durante o período de rápido ganho e a perda de peso por meio de exames ultra-sonográficos e histologia de fragmentos hepáticos obtidos por biopsia guiada por ultra-som.

3.2 Objetivos específicos

Identificar alterações hepáticas por meio do exame de ultra-sonografia em cadelas submetidas a um programa de ganho de peso com ração hipercalórica e a dois programas de perda de peso com ração hipocalórica e normocalórica.

Identificar e avaliar possíveis hepatopatias por meio de técnicas histológicas de colorações de rotina e especiais de tecido hepático, obtido por biopsia em cadelas submetidas a um programa de ganho de peso com ração hipercalórica e a dois programas de perda de peso com ração hipocalórica e normocalórica.

4 MATERIAIS E MÉTODOS

4.1 Animais e período de adaptação

As etapas experimentais foram realizadas no Hospital Veterinário (HV) da Escola de Veterinária (EV) da Universidade Federal de Goiás (UFG), no período de julho de 2007 a julho de 2008. Previamente à execução das atividades o projeto foi submetido à aprovação do Comitê de Ética em Experimentação Animal da UFG, protocolo 095/2006. Ao término do experimento os animais foram doados para proprietários cadastrados.

Os 30 animais utilizados neste experimento foram oriundos do Centro de Zoonoses do Município de Goiânia. Foram selecionadas fêmeas, adultas, sem raça definida com peso corporal entre seis e doze quilogramas e temperamento dócil.

As cadelas foram alojadas em baias individuais de canis coletivos, construídos em alvenaria, em área coberta, com paredes revestidas em azulejos e piso vinílico semiflexível possuindo outra área coberta, revestida por cimento rústico. Os animais foram mantidos presos nas baias durante todo o dia, sendo levados para passeios antes de cada período de alimentação.

Antes de iniciado o experimento foi realizado um período de adaptação para facilitar o condicionamento destes animais aos alojamentos e à nova rotina de alimentação. Durante este período de adaptação as 30 cadelas foram pesadas e avaliadas quanto à higidez por meio de exame clínico com utilização de recursos semiotécnicos de rotina, inspeção, palpação, auscultação, percussão e aferição da temperatura retal, além de exames laboratoriais, parasitológico de fezes, hemograma, urinálise e bioquímica sérica (ETTINGER, 1997).

Ainda neste período as cadelas foram alimentadas com ração normocalórica - RN (Fino Trato Adultos[®] – Rações VB), vacinadas (Quantum Dog[®] – Schering - Plough), desverminadas (Vermegard Plus[®] – Bequisa) e tratadas com ectoparasiticida (Pulgoff Pour On[®] – Mundo Animal). Posteriormente foram submetidas à ovariosalpingohisterectomia, respeitado um período pós-operatório de 10 dias.

4.2 Tempos, períodos e delineamento experimental

Finalizado o período de adaptação foram iniciados os períodos experimentais, sendo estes separados por tempos experimentais. Os períodos experimentais foram: período de engorda, período de manutenção e período de emagrecimento. O objetivo de cada período experimental foi de promover uma interferência planejada na ordem natural dos acontecimentos fisiológicos de ganho e perda de peso a fim de obter alterações hepáticas nestes diferentes períodos. Nos intervalos compreendidos entre cada período foram realizadas biopsias e avaliações ultra-sonográfica do fígado de cada um dos animais para determinação destas alterações caso ocorressem.

Os tempos experimentais para os diferentes procedimentos (Quadro 1) foram divididos em:

T_0 - Tempo inicial do período de engorda;

T_1 - Tempo final do período de engorda e início do período de manutenção de 30 dias;

T_2 - Tempo inicial do período de emagrecimento e final do período de manutenção de 30 dias;

T_3 - Tempo final do período de emagrecimento.

4.2.1 Período de engorda

A primeira etapa do experimento consistiu no período de engorda, iniciado em T_0 onde as 30 cadelas com escore de condição corporal (ECC)=5, foram submetidas a programa de ganho de peso durante um período médio de seis meses com ração de engorda (RE) para cães adultos Finotrato Gold[®] (Rações VB[®]) de elevado teor energético e fornecimento à vontade (Quadro 2). O período de engorda teve como objetivo fazer com que cada um dos animais adquirissem 15% de ganho de peso em relação ao peso do início do experimento (T_0), sendo assim consideradas obesas e apresentando (ECC)=7 ao seu final (T_1).

4.2.2 Período de manutenção

Finalizado o período de engorda foram selecionadas somente 14 cadelas obesas com escore corporal (ECC)=7, já que as demais 16 cadelas não conseguiram atingir o peso meta de 15% em relação ao peso inicial. Com isso estas 16 cadelas foram enviadas para adoção sendo excluídas do experimento.

Os 16 animais restantes foram novamente testados quanto à higidez por meio de exames clínicos e laboratoriais e mantidos em período de manutenção da obesidade por um período de 30 dias, iniciado em T₁ e finalizado em T₂, sendo alimentadas com ração Finotrato Gold[®] (Rações VB[®]), o mesmo tipo de ração do período de engorda porém duas vezes ao dia. O objetivo deste período experimental foi promover uma adaptação dos animais ao novo peso e conformação corporal de obesidade.

4.2.3 Período de emagrecimento

Finalizado o período de manutenção, os 14 animais foram distribuídos aleatoriamente em dois grupos de sete cães cada para serem submetidos ao período de emagrecimento compreendido entre T₂ e T₃. Para o grupo um (G1) foi utilizada ração adulto normocalórica Fino Trato Adultos[®] (Rações VB[®]) e para o grupo dois (G2) ração hipocalórica formulada especialmente para este experimento (Quadro 2), também produzida pela empresa Rações VB[®]. A ração hipocalórica apresentou alta porcentagem de fibra insolúvel de baixa fermentação, baixa densidade energética, carboidratos de assimilação lenta e alta relação proteína/energia.

No período de perda de peso, os animais receberam semelhante manejo alimentar, diferenciando apenas pelo tipo de ração empregada. Foi fornecida exclusivamente a ração estabelecida para cada grupo, em duas refeições diárias. O objetivo deste período experimental foi fazer com que cada um dos animais retornasse ao peso inicial do experimento (T₀).

Nessa etapa de restrição calórica, o fornecimento foi de 60% das necessidades energéticas de manutenção (NRC, 1985).

QUADRO 1 - Rações oferecidas, número de animais e avaliações a serem realizadas em cada tempo experimental. UFG - Goiânia, 2008.

Períodos experimentais	Animais	Avaliações	Tratamentos
<i>Baseline</i> T ₀	30	Ultra-som ¹ e biopsia ²	ração normocalórica
Ganho de peso T ₁	14	Ultra-som ¹	ração hipercalórica
Período de adaptação T ₁ a T ₂	14	Ultra-som ¹ e biopsia ²	ração hipercalórica
Durante a perda de peso T ₂ a T ₃	7	Ultra-som ¹ e biopsia ²	ração normocalórica
	7	Ultra-som ¹ e biopsia ²	ração hipocalórica

¹- Ultra-som - T₀, T₁, T₂ e T₃

²- Biopsia - T₀, T₂ e T₃

O cálculo efetuado para a determinação da quantidade de alimento a ser fornecido aos cães utilizou as seguintes fórmulas (HAND et al., 1989; NORRIS & BEAVER, 1993):

$$\text{NEM (Kcal EM/dia)} = 2 [(30 \times \text{peso ideal}) + 70]$$

Onde, NEM = (necessidade energética para manutenção)

$$\text{CED (Kcal/dia)} = \text{NEM} \times 0,60$$

Onde, CED = (consumo energético diário)

$$\text{Quantidade a ser fornecida (g)} = \text{CED (kcal/dia)} / \text{DE (kcal/g)}$$

Onde, DE = (densidade energética)

QUADRO 2 – Composição nutricional das dietas experimentais utilizados neste ensaio¹. UFG - Goiânia, 2008.

Nutriente	Ração Hipercalórica ²	Ração Normocalórica ³	Ração Hipocalórica ⁴
Umidade (Max. %)	12	12	12
Proteína bruta (mín. %)	25	22	28
Extrato etéreo (mín. %)	14	10	7
Fibra bruta (máx. %)	2	3	7
Matéria mineral (máx. %)	8	10	10
Cálcio (máx. %)	2	2	2
Fósforo (mín. %)	1	1	1
Energia Metabolizável (kcal)	3800	3600	3100

1 - Valores expressos sobre a matéria seca;

2, 3, 4 - As formulações das rações encontram-se no Anexo A.

4.3 Ultra-sonografia

Para o exame ultra-sonográfico em todos nos momentos experimentais propostos (T_0 , T_1 , T_2 e T_3) foram realizadas as tricotomias da região ventral abdominal desde o arco costal até a região inguinal. O gel acústico foi aplicado na pele, com o objetivo de favorecer o íntimo contato entre transdutor e pele do animal bem como para permitir melhor deslizamento do transdutor por toda a superfície a ser examinada. Foi utilizado o aparelho ultra-sonográfico Honda Electronics HS-1500 (Honda Eletronics Co., Ltd) e transdutor multifrequencial de 3-5 MHz.

A varredura para visibilização de possíveis alterações hepáticas foi iniciada com correto ajuste do aparelho para maximizar a qualidade da imagem. A profundidade de campo foi adequada à imagem do aspecto mais dorsal do parênquima hepático dentro do campo distante. O parênquima hepático normal foi considerado com as definições de ecogênico, homogêneo e de ecotextura média. Círculos anecóicos e estruturas vasculares tubulares representando as veias hepáticas, portais e ductos biliares foram avaliados assim como margens, contorno do fígado e o hilo hepático.

Foram realizadas comparações de ecogenicidade do fígado com o baço e córtex renal e considerou-se as definições de BARR (1990); CARTEE et al (1995); PARTINGTON & BILLER (1996), segundo as quais o fígado é hipoecóico em relação ao baço e isoecóico ao córtex renal e, nos casos de lipidose hepática o fígado apresenta-se isoecóico ou hiperecóico em relação ao baço.

Para localização de possíveis alterações de ecogenicidade e ecotextura do parênquima hepático foram feitas imagens do fígado nos planos transversal e longitudinal e, caso fossem constatadas imagens demonstrando alteração em qualquer região hepática, uma amostra seria colhida por biopsia para análise.

4.4 Biopsia hepática

Nos tempos experimentais T_0 , T_2 e T_3 foram realizadas as biopsias hepáticas, tendo-se o cuidado de avaliar os animais previamente quanto a desordens hemostáticas por meio de testes de triagem. Durante o procedimento, todo o material padrão para realização de biopsia permaneceu disponível (agulhas *tru-cut* esterilizadas em glutaraldeído, compressas e gazes estéreis, frascos contendo solução de formol tamponado, álcool 70%, iodo-povidona e gel acústico). Foram utilizadas luvas estéreis pelo operador do transdutor e da agulha *tru-cut*.

Os cães, após jejum alimentar de 12 horas, foram sedados utilizando protocolo anestésico constituído da aplicação de ácido tranexâmico (Hemoblock, Sigma Pharma Ltda) (12,5 mg/kg IM) e citrato de fentanila (Fentanil, Janssen Cilag Farmacêutica Ltda) (0,02 mg/kg IM) 30 minutos antes do início do procedimento e propofol (Propofol, Eurofarma Laboratórios Ltda) (6 mg/kg IV) para sedação.

Após a infusão contínua de propofol (Propofol, Eurofarma Laboratórios Ltda) assegurando adequado plano anestésico (globo ocular rotacionado, não reação a estímulos dolorosos, frequências cardíaca e respiratória estáveis), o animal foi posicionado em decúbito dorsal sobre mesa não condutora, de acrílico, com os membros torácicos tracionados cranialmente e os pélvicos caudalmente,

de acordo com metodologias descritas em cães, para a realização da ultra-sonografia.

A segunda etapa foi a de colheita de tecido hepático para análise histológica. Esta foi realizada pela técnica de biopsia à mão livre com o uso de agulha *tru-cut* guiada por ultra-som. Foi escolhida para colheita primeiramente a amostra de áreas ultra-sonograficamente anormais, como este tipo de área não esteve presente, a amostra do tecido foi colhida no local padrão para o experimento. Os locais padrões foram o lobo medial ou lateral esquerdo, longe do diafragma, dos vasos centrais do hilo, da vesícula biliar, do baço, do estômago e das alças intestinais.

O local da biopsia foi preparado assepticamente utilizando solução de iodo-povidona aplicada com gaze estéril. Foi padronizado o acesso da agulha caudalmente à cartilagem xifóide, buscando acessar o parênquima do lobo medial esquerdo.

Com a visualização do parênquima hepático na tela do monitor do aparelho de ultra-som a agulha foi posicionada com a cânula sobre a pele e inclinada entre 30° e 45° no sentido dorsocranial direito do abdômen. Em seguida, esta foi introduzida lentamente com o obturador retraído cobrindo o entalhe e atravessando a pele, musculatura abdominal e peritônio parietal. Nesta posição foi necessário um maior cuidado e atenção com as vísceras abdominais pelo movimento destas pelas contrações e relaxamentos do diafragma durante o ciclo respiratório. Assim, a agulha foi avançada durante as inspirações. A profundidade de passagem para o interior do fígado foi de um a dois centímetros e os avanços da agulha pelo operador foram lentos e contínuos, sempre em sincronia com as inspirações. Em caso de respiração dificultosa ou rápida, a agulha era imediatamente retirada.

Uma vez que a agulha esteve totalmente visualizada no interior do parênquima do fígado na imagem ultra-sonográfica, o manipulador da agulha foi recuado abrindo-se assim o entalhe. Para obter-se uma amostra cilíndrica a cânula da agulha foi rotacionada. O obturador foi ocluído durante o pico de inspiração pelo avanço rápido do manipulador ocorrendo o corte do tecido, depositando a amostra no interior do entalhe. Os fragmentos obtidos pela biopsia percutânea mediram de 1mm a 2mm de diâmetro e até 1cm de comprimento.

Após a colheita o fragmento foi armazenado em frasco contendo solução de formol tamponado. Quando o espécime obtido era considerado insuficiente para análise histológica, uma nova agulha era requerida e o processo repetido integralmente.

Depois de retirada a agulha, o fígado continuou sendo monitorado por ultra-som por cinco minutos, a fim de identificar possível presença de hemorragias ou qualquer outra alteração do fígado e da vesícula biliar. Durante este intervalo de tempo, os sinais vitais também foram monitorados. Depois de finalizado este período de monitoramento, a sedação foi cessada e o animal ficou sob observação até o total retorno anestésico.

As amostras foram preservadas em solução de formol tamponado a 10% pelo período de 24 horas e a fixação concluída transferindo-se as amostras para frascos contendo solução de álcool etílico a 70%.

4.5 Avaliação histológica

Depois de fixadas, as amostras foram enviadas para o Setor de Patologia da Escola de Veterinária da Universidade Federal de Goiás para inclusão da peça em parafina, preparação do corte histológico em lâminas de microscopia óptica e colorações de eleição.

Para inclusão foram necessárias imersões sucessivas das amostras em soluções de etanol em concentrações crescentes, seguidas por desidratação com passagem das amostras por solução de xileno. Posteriormente, as peças foram incluídas em parafina e, ao final desse processo, os blocos foram cortados com micrótomo em espessura de 5 micras e montadas em lâminas histológicas.

As colorações realizadas foram: hematoxilina e eosina (HE); retículo-reticulina, para avaliação das fibras reticulares; tricrômico de Masson, para avaliação das fibras colágenas; e calceína, para avaliação das fibras elásticas. Para a realização das colorações foram utilizados os protocolos de rotina do laboratório, de acordo com LUNA (1968). As lâminas foram posteriormente montadas e foi iniciada a análise histológica com o uso de microscopia óptica.

As alterações histológicas foram avaliadas e classificadas de acordo com a intensidade em: nenhuma (-), leve (+), moderada (++) e acentuada (+++). Os parâmetros avaliados foram: fibrose, degeneração gordurosa, inflamação e necrose.

5 RESULTADOS

5.1 Exames ultra-sonográficos

Em todos os tempos experimentais: início do período de engorda, final do período de engorda, final do período de manutenção em obesidade e final do período de emagrecimento os resultados ultra-sonográficos dos animais caracterizaram fígados de contornos definidos, margens regulares, dimensões e ecotextura preservadas. A vesícula biliar apresentava-se moderadamente repleta com conteúdo anecogênico homogêneo, paredes finas e discretamente ecogênicas (Figuras 1A e 1B).

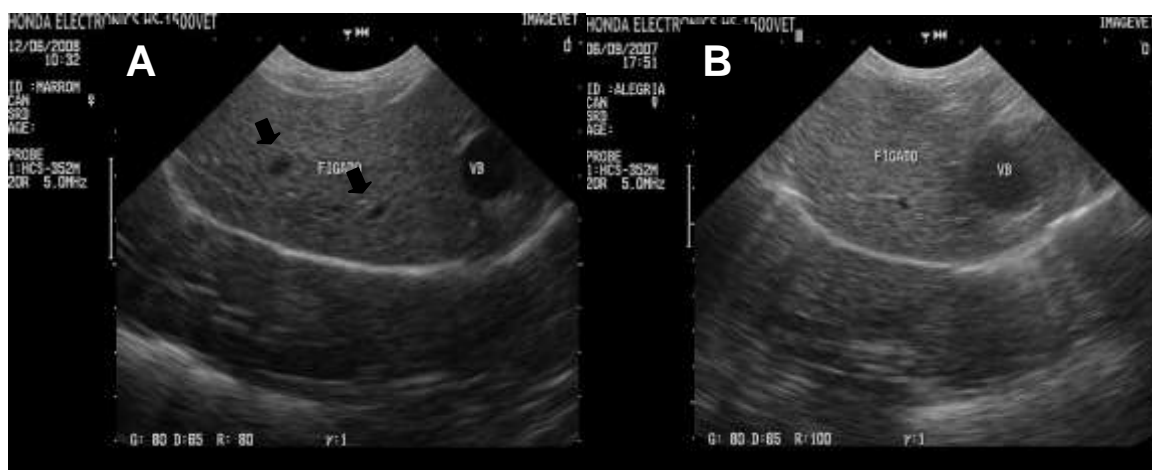


FIGURA 1 – Imagens ultra-sonográficas do fígado de duas cadelas, antes de iniciar o período de engorda (A) e ao final do período de engorda (B). O parênquima hepático apresenta-se com ecotextura homogênea, ecogenicidade normal, vesícula biliar repleta com conteúdo anecogênico homogêneo, paredes finas e ecogênicas. Círculos anecóicos representando veias hepáticas, portais e ductos biliares preservados são evidenciados na Figura 1A (setas pretas). UFG - Goiânia, 2008.

A arquitetura vascular do fígado estava preservada (Figura 2A) e em todos os momentos examinados foram realizadas comparações entre a ecogenicidade do fígado em relação ao baço (Figura 2B).

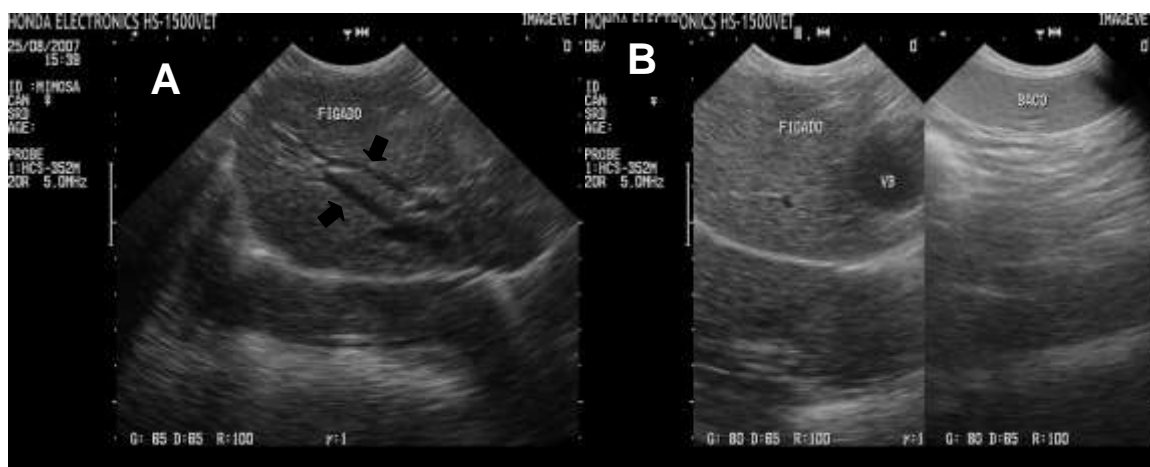


FIGURA 2 – A) Imagem ultra-sonográfica hepática de uma cadela com arquitetura vascular preservada (setas pretas). B) Imagem ultra-sonográfica do fígado de uma cadela ilustrando a ecogenicidade de fígado com baço. O baço apresenta-se ecogênico em relação ao fígado. UFG - Goiânia, 2008.

5.2 Exames histológicos

Na Tabela 1 encontram-se os resultados referentes ao exame histológicos com definição dos tipos de lesões diagnosticadas, bem como a intensidade das mesmas em (T_0) e (T_2). A interpretação das lâminas em T_2 caracterizou tipo semelhante de lesão predominante em T_0 em todas as lâminas (100%), ou seja, somente infiltrados inflamatórios focais discretos e quatro (28,5%) lâminas apresentaram raras células necróticas em zona III ácino de Rapaport. Também não foram detectadas alterações em fibras colágenas, reticulares e elásticas em nenhuma das lâminas analisadas neste tempo.

TABELA 1 – Padrão de intensidade (- = nenhuma; + = leve; ++ = moderada; +++ = acentuada) da lesão histológica observada nos 14 cães antes (T₀) e após (T₉₀) o período de engorda. UFG - Goiânia, 2008.

Animal	Tipo de lesão histológica							
	Fibrose		Degeneração gordurosa		Inflamação		Necrose	
	T ₀	T ₂	T ₀	T ₂	T ₀	T ₂	T ₀	T ₂
1	-	-	-	-	+	+	-	+
2	-	-	-	-	+	+	+	+
3	-	-	-	-	+	+	-	-
4	-	-	-	-	+	+	-	-
5	-	-	-	-	+	+	-	-
6	-	-	-	-	+	+	-	-
7	-	-	-	-	+	+	-	-
8	-	-	-	-	+	+	+	-
9	-	-	-	-	+	+	-	-
10	-	-	-	-	+	+	+	-
11	-	-	-	-	+	+	+	-
12	-	-	-	-	+	+	-	+
13	-	-	-	-	+++	+	++	-
14	-	-	-	-	+	+	-	+

As cadelas que receberam ração normocalórica e hipocalórica não apresentaram diferenças nos resultados histológicos entre eles em T₃ (Tabela 2). As lesões detectadas em T₃ demonstraram tipo semelhante de lesão predominante em T₀ e T₂ em todas as lâminas (100%), ou seja, somente infiltrados inflamatórios focais discretos, porém sem a presença de células necróticas, fibrose e degeneração gordurosa (0%). Também não foram detectadas alterações em fibras colágenas, reticulares e elásticas em nenhuma das lâminas analisadas nesse tempo.

TABELA 2– Padrão de Intensidade (- = nenhuma; + = leve; ++ = moderada; +++ = acentuada) das lesões microscópicas após o período de emagrecimento (T₃) observadas em sete cães nutridos com ração normocalórica e em sete outros nutridos com ração hipocalórica. UFG - Goiânia, 2008

Animal	Tipo de lesão histológica			
	Fibrose	Degeneração gordurosa	Inflamação	Necrose
Ração normocalórica				
1	-	-	+	-
2	-	-	+	-
3	-	-	+	-
5	-	-	+	-
6	-	-	+	-
7	-	-	+	-
13	-	-	+	-
Ração hipocalórica				
4	-	-	+	-
8	-	-	+	-
9	-	-	+	-
10	-	-	+	-
11	-	-	+	-
12	-	-	+	-
14	-	-	+	-

A Figura 3 representa lâminas histológicas dos animais (A) antes de iniciado o período de engorda, (B e C) após o período de engorda e (D) após o período de emagrecimento. Em todos estes períodos, o parênquima hepático apresentou focos inflamatórios discretos sem a presença de lesões vasculares.

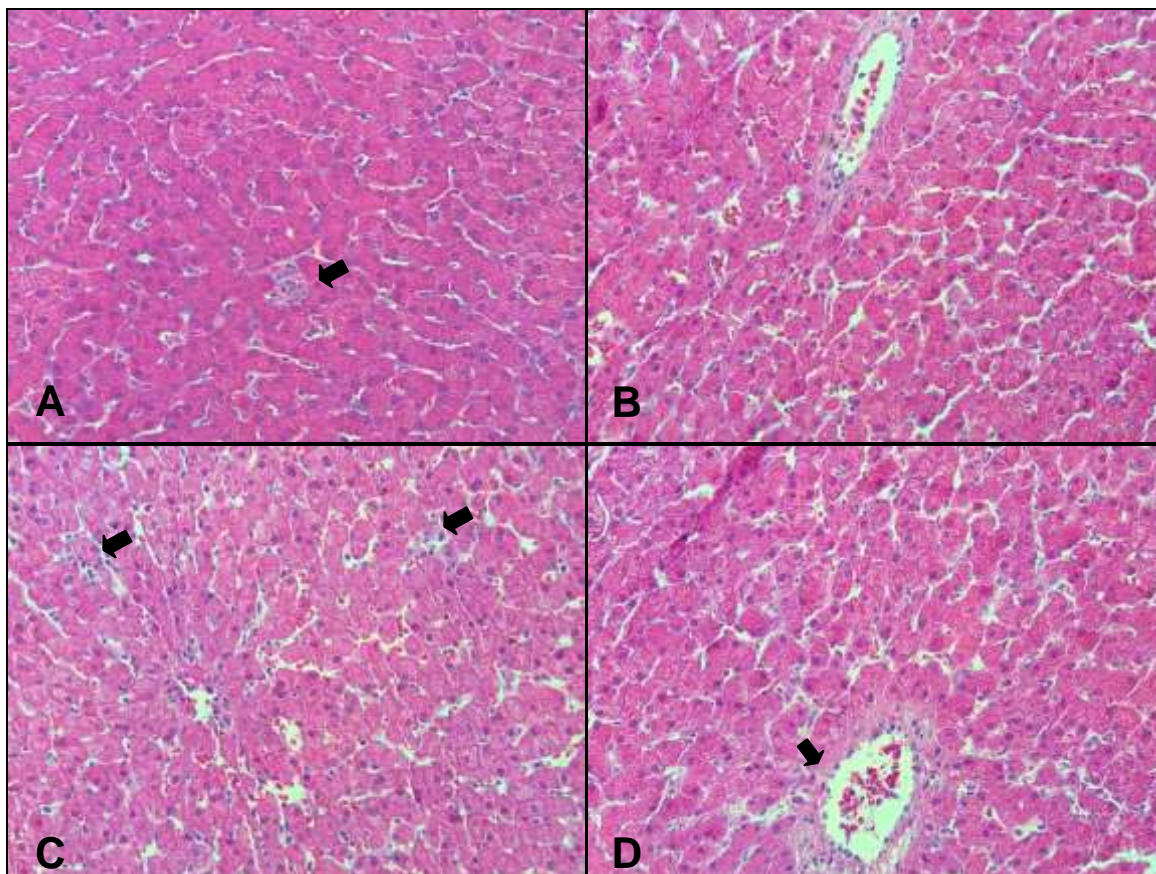


FIGURA 3 – Fotomicrografia de fragmentos de fígado corados em HE, 400 X. A) infiltrados inflamatórios focais discretos (seta) Antes de iniciado o período de engorda. B) Aspecto normal do parênquima após o período de engorda. C) Infiltrados inflamatórios focais discretos (setas) após o período de engorda. D) Após o período de emagrecimento, aspecto normal do parênquima. UFG - Goiânia, 2008.

A análise histológica das lâminas submetidas a colorações especiais por tricrômico de Masson e retículo-reticulina com impregnação por sais de prata não apresentaram fibrose, alteração de sinusóides ou distorção da arquitetura lobular (0%). As lâminas coradas por calleja não apresentaram fibrose perivenular (0%), demonstrando fibras elásticas íntegras e vasos com arquitetura preservada.

6 DISCUSSÃO

Neste estudo, dos 30 animais avaliados por meio do uso do ultra-som antes do início dos procedimentos experimentais, nenhum apresentou alterações de imagens compatíveis com lesão hepática; não havia ecogenicidade aumentada, diminuída ou mista. Alguns autores (BARR, 1990; CARTEE et al, 1995; PARTINGTON & BILLER, 1996) recomendam a comparação sonográfica do parênquima do fígado com o córtex renal e o baço para melhor visibilização de possíveis alterações parenquimatosas, porém a varredura completa demonstrou em todos os animais o parênquima hepático ecogênico, homogêneo e de ecotextura média, mantendo a relação de ecogenicidade dentro dos padrões de normalidade entre baço e fígado. Os aspectos normais da vesícula biliar, dos círculos anecóicos e estruturas vasculares tubulares representando as veias hepáticas, portais e ductos biliares, e das margens do fígado possibilitaram caracterizar os animais como não portadores de hepatopatias difusas ou focais visíveis ao ultra-som (NYLAND & MATOON, 2005).

As biopsias foram realizadas seguindo os protocolos descritos por KERWIN (1995); o ácido tranexâmico (Hemoblock, Sigma Pharma Ltda) foi utilizado com o intuito de reduzir hemorragias provenientes da passagem da agulha de biopsia e o citrato de fentanila (Fentanil, Janssen Cilag Farmacêutica Ltda) como agente analgésico, possibilitando menor desconforto do paciente no período pós-cirúrgico e reduzindo a taxa de infusão do Propofol (Eurofarma Laboratórios Ltda), minimizando efeitos colaterais como depressão cardiorrespiratória. Em todos os casos, as amostras obtidas foram suficientes para análise histológica, estando de acordo com resultados de GAYOTTO et al. (1989), que em 1.873 biopsias observaram que os diagnósticos conclusivos predominaram nos grupos em que os espécimes de biopsia eram superiores a 0,5 centímetro. Nenhum dos animais apresentou qualquer alteração comportamental no período pós-biopsia.

As cadelas apresentaram os padrões hepáticos morfológicos e bioquímicos necessários para a realização do experimento, porém não houve padronização de raça. Todas as fêmeas eram oriundas do Centro de Zoonoses, sem raça definida, peso variável, tamanho e conformação corporal diversificada.

Esta impossibilidade de padronizar a raça, além do fato intrínseco que a obesidade é considerada uma doença metabólica de causa multifatorial na qual estão associados determinantes poligênicos (a exemplo dos genes ob/ob, db/db, fat/fat), neuroendócrinos, ambientais e sociais (BURKHOLDER & TOLL, 2000; RODRIGUES et al., 2003), provocou grande variação quanto aos tempos de engorda. Para adquirir o ganho de peso de 15% pré-estipulado em relação ao peso inicial para serem considerados obesos (LEWIS et al., 1994), os tempos variaram de três a oito meses. Para minimizar este efeito, a ração foi fornecida à vontade e foram adicionados palatilizantes sem alteração da energia metabolizável, gerando uma maior atratividade pelo alimento e conseqüente incremento no consumo. As cadelas com maior dificuldade para engorda foram descartadas do experimento, sendo mantidos até o final desta etapa 14 animais.

Quando obesas, essas 14 fêmeas foram mantidas por um período de 30 dias em uma fase chamada de manutenção. Durante este período houve poucas variações no peso. Para que isso ocorresse, a ração passou a ser fornecida duas vezes ao dia. Esta etapa experimental foi importante para que os organismos dos animais se adaptassem à nova distribuição de peso e conformação corpórea. No início deste período de manutenção, foram realizadas novas avaliações ultra-sonográficas sem nenhum animal apresentar qualquer alteração ecogênica de parênquima hepático.

Após atingirem o ganho de 15% de peso e finalizar o período de manutenção de 30 dias, os 14 animais foram submetidos a uma nova avaliação ultra-sonográfica e biopsia. As imagens demonstraram parênquima semelhante aos visibilizados no início do experimento sem qualquer alteração ecogênica de parênquima hepático. A formação de degeneração gordurosa que é particularmente predisposta a desenvolver em animais obesos conseqüente de excessos dietéticos segundo JONES et al. (1997) não ocorreu. O fígado gordo apresenta-se geralmente aumentado e com ecogenicidade aumentada. Nas avaliações realizadas o fígado apresentou-se de tamanho normal e hipoecóico em relação ao baço. A necrose presente em distúrbios imprecisos que podem ocorrer em decorrência da obesidade com menor lesão do fígado (CARLTON et al, 1998) também não foi visibilizada, e o parênquima hepático apresentou-se ecogênico, homogêneo e de ecotextura média, sem áreas de ecogenicidade mista.

A necrose decorrente da obesidade com menor lesão do fígado descrita por CARLTON et al. (1998) e a degeneração gordurosa em animais obesos conseqüente de excessos dietéticos descrita por JONES et al. (1997) não estiveram presentes ao final do período de obesidade. Isso pode ser decorrente do curto período em que os animais foram mantidos em sobrepeso/obesidade. As lesões descritas por THOMSON (1990) de acúmulo de triglicérides excedendo seus índices de degradação metabólica ou liberação como lipoproteínas são crônicas e necessitam de um período mais extenso de obesidade para ocorrer.

As lesões inflamatórias e necróticas leves observadas não se devem à obesidade ou ao emagrecimento acelerados pelo fato de já estarem presentes antes do início destes. Por estarem presentes em zona III ácino de Rapaport são originadas por ação de agentes tóxicos ou infecciosos (JUBB et al, 2007). O mesmo aconteceu com a cadela que apresentava degeneração macrovacuolar na zona III, com presença de mononucleares, porém mais acentuado. Este animal apresentou recuperação total, demonstrando que a lesão não tinha ligação com a nutrição submetida aos animais.

As dietas foram preconizadas segundo o National Research Council (NRC, 1985) com a restrição calórica seguindo o fornecimento de 60% das necessidades energéticas de manutenção, e a taxa média de perda de peso está diretamente relacionada ao grau de restrição calórica. Para cães, restrições de 50%, 60% ou 75% da necessidade energética de manutenção podem gerar percentuais de perda de peso semanais desde inferiores a 1% até superiores a 4% (BURKHOLDER & TOLL, 2000). Neste caso, a perda foi em média de 1% por semana. O peso meta foi considerado como o peso inicial menos 15% (T₃). A quantidade fornecida foi definida a partir da divisão do consumo energético diário pela densidade energética por grama da ração. Não houve alterações hepáticas, tanto na avaliação ultra-sonográfica quanto na análise histológica, associadas aos dois programas de perda de peso. Isso demonstra similaridade dos efeitos das rações hipocalórica e normocalórica sobre o fígado quando fornecidas uma vez ao dia e pesadas de acordo com os protocolos de perda de peso.

A similaridade dos resultados nos dois grupos na fase de emagrecimento torna a ração normocalórica mais indicada que a hipocalórica, considerando o custo desses alimentos no mercado. Entretanto, o uso de ração

hipocalórica em programas de emagrecimento deve ser considerado, pois outros efeitos fisiológicos importantes estão associados a este tipo de alimento. HANNAH e LAFLAME (1998) demonstraram que dietas hipocalóricas hiperprotéicas aumentam a porcentagem de perda de massa gorda e preservam a massa magra. Assim tornarão mais seguro o processo de perda de peso, mantendo a massa corporal magra, preservando ou melhorando a resposta imunológica, a condição da pelagem, o trabalho cardiocirculatório e respiratório, bem como as funções fisiológicas normais do organismo. Além disso, um alimento específico para perda de peso, com ingredientes e um perfil de nutrientes que venham a estimular a sensação de saciedade dos animais, diminuir a velocidade de esvaziamento gástrico e permitir uma maior ingestão diária de matéria seca, mantendo a ingestão calórica baixa, torna mais agradável, tanto para o proprietário quanto para o cão, o processo de perda de peso, aumentando as chances de sucesso na terapia.

7 CONCLUSÕES

Mediante as condições em que este trabalho foi realizado, permite-se concluir:

1. As alterações hepáticas características da obesidade como degeneração gordurosa e necroses acentuadas após a engorda não foram detectadas em nenhum dos animais, nem por meio do exame de ultra-sonografia e nem nas análises histológicas.
2. Não ocorreram alterações hepáticas nos animais obesos que emagreceram após serem submetidos aos dois programas de perda de peso com ração hipocalórica e normocalórica.
3. A biopsia com o uso de agulha *tru-cut* guiada por ultra-som é segura, não gerando nenhum tipo de complicação em nenhum dos animais.

8 REFERÊNCIAS

1. ARAÚJO, I. C.; POMPERMAYER, L. G.; ANTUNES, F.; SOUZA, A. P.; LOPES, M. A. F. Efeito analgésico do butorfanol na dor somática em gatos anestesiados com propofol. **Ciência Rural**, Santa Maria, v.31, n.1, p. 61-66, 2001.
2. ARMSTRONG, P. J.; LUND, E. M. Changes in body composition and energy balance with aging. **Veterinary Clinical Nutrition**, Montreal, v. 3, p. 83-87, 1996.
3. BARBERET, V.; SCHREURS, E.; RADEMACHER, N.; NITZL, D.; TAEYMANS, O.; DUCHATEAU, L.; SAUNDERS, J. H. Quantification of the effect of various patient and image factors on ultrasonographic detection of select canine abdominal organs. **Veterinary Radiology & Ultrasound**, Raleigh, v.49, n.3, p.273–276, 2008.
4. BARR, F. J. **Diagnostic ultrasound in dog and cat**. Oxford: Blackwell Scientific Publications, 1990. 208p.
5. BASILICO, R.; BLOMLEY, M. J.; HARVEY, C. J.; FILIPPONE, A.; HECKEMANN, R. A.; ECKERSLEY, R. J.; COSGROVE, D. O. Which continuous US scanning mode is optimal for the detection of vascularity in liver lesions when enhanced with a second generation contrast agent? **European Journal of Radiology**, Shannon, v. 41, p.184 –191, 2002.
6. BELL, D. A.; CARR, C. P.; SZYFELBEIN, W. M. Fine needle aspiration cytology of focal liver lesions. Results obtained with examination of both cytologic and histologic preparations. **Acta Cytologica**, St. Louis, v.30, p.397-402, 1986.
7. BERGMAN, R. N.; KIM, S. P.; HSU, I. R.; CATALANO, K. J.; CHIU, J. D.; KABIR M.; RICHEY, J. M.; ADER, M. Abdominal obesity: role in the

pathophysiology of metabolic disease and cardiovascular risk. **The American Journal of Medicine**, New York, v.120 (2A), p.s3-s8, 2007.

8. BOISCLAIR, J.; DORÉ, M.; BEAUCHAMP, L. et al. Characterization of the inflammatory infiltrate in canine chronic hepatitis. **Veterinary Pathology**, Senneville, v.38, p.628-635, 2001.

9. BUNCH, S. E.; POLAK, D. M.; HORNBuckle, W. E. A modified laparoscopic approach for liver biopsy in dogs. **Journal of the American Veterinary Medical Association**, Chicago, v.187, p.1032-1035, 1985.

10. BURKHOLDER, W. J.; TOLL, P. W. Controle da obesidade. In: HAND, M. S., THATCHER, C. D.; REMILLARD, R. L.; ROUDEBUSH, P. **Small animal clinical nutrition**. 4.ed. Topeka: Mark Morris Institute, 2000. p.401-430.

11. CARTEE, R. E.; SELCER, B. A.; HUDSON, J. A.; FINN-BODNER, S. T. **Practical veterinary ultrasound**. 2.ed. Philadelphia: Williams & Wilken, 1995. 334p.

12. CARLTON, W. W.; McGAVIN, M. D. **Patologia veterinária especial de Thomson**. 2.ed. Porto Alegre: Artmed. 1998. 674p.

13. CASE, L. P., CAREY, D. P., HIRAKAWA, D.A. **Nutrição canina e felina – Manual para profissionais**. Philadelphia: Harcourt Brace, 1998. 424p.

14. CASTRO, V. B. **Avaliação dos efeitos analgésicos e cardiovasculares da infusão contínua de propofol e cloridrato de dexmedetomidina em felinos**. 2005, 131p. Dissertação (Mestrado) – Faculdade de Medicina Veterinária e Zootecnia de Botucatu, Universidade Estadual Paulista, Botucatu.

15. CLUTTON, R. E. The medical implications of canine obesity and their relevance to anaesthesia. **British Veterinary Journal**, London, v.144, p.21-28, 1988.
16. CORNELIUS, L. M. Interpreting increased liver enzyme activity in dogs. **Veterinary Medicine**. Athens, v.92(10), p.876-881, 1997.
17. CULLEN, J. M., MacLACHLAN, N. J. Liver, biliary system, and exocrine pancreas. In: McGAVIN, M. D., CARLTON, W. W., ZACHARY, J. F. **Thomson's Special Veterinary Pathology**. 3.ed. Missouri: Mosby. 2001. p. 81-124.
18. DESPRÉS, J. P.; LAMIEUX, I. Abdominal obesity and metabolic syndrome. **Nature**, London, v.444, p.881-887, 2006.
19. DI FIORI, M. S. H., MANCINI, R. E.; ROBERTS, E. D. P. **Atlas de histologia**, 7.ed. Rio de Janeiro: Guanabara Koogan, 2000. 250p.
20. DIAL, S. M. Clinicopathologic evaluation of the liver. **Veterinary Clinics of North América: Small Animal Clinical**, Beltsville, v.25, p.257-276, 1995.
21. EDNEY, A. T. B.; SMITH, P. M. Study of obesity in dogs visiting veterinary practices in the United Kingdom. **The Veterinary Record**, London, v.118, p.391-396, 1986.
22. FETTMAN, M. J.; STANTON, C. A.; BANKS, L. L.; HAMAR, D. W.; JOHNSON, D. E.; HEGSTAD, R. L.; JOHNSTON, S. Effects of neutering on body rate, metabolic rate and glucose tolerance in domestic cats. **Research in Veterinary Science**, London, v.62, p.131-136, 1997.

23. FISER, R. H.; ROLLINS, J. B.; BEISEL, W. R. Decreased resistance against infectious canine hepatitis in dogs fed a high-fat ration. **American Journal Veterinary Research**, Schatemburg, v.33, n.4, p.713-719, 1972.
24. GARTNER, L. P. HIATT, J. L. **Atlas colorido de histologia** 3.ed. Rio de Janeiro: Guanabara Koogan, 2002. 436p.
25. GAYOTTO, L. C. C.; GOWDAK, L. H. W.; TOREZAN, L. A. R.; VIANA, M. R. Needle liver biopsy: relationship between sampling and degree of conclusiveness of the histopathological diagnoses. **Gastroenterologia endoscopia digestiva**, São Paulo, v.8, p.83-85, 1989.
26. GERMAN, A. J. The growing problem of obesity in dogs and cats. **Journal of Nutrition**, Philadelphia, v.136, p.1940S–1946S, 2006.
27. GLICKMAN, L. T.; SONNENSCHNEIN, E.; GLICKMAN, N. W.; DONOGHUE, S.; GOLDSCHMIDT, M. H. Patterns of diet and obesity in female adult pet dogs. **Veterinary Clinical Nutrition**, Montreal, v.1, p.6–13, 1995.
28. HADJU, S. I. Cytology from antiquity to Papanicolaou. **Acta Cytologica**, St. Louis, v.21, p.668-676, 1977.
29. HADJU, S. I.; D'AMBROSIO, F. G.; FIELDS, V.; LIGHT-DALE, C. J. Aspiration and brush cytology of the liver. **Seminars in Diagnostic Pathology**, Philadelphia, v.3, p.227-238, 1986.
30. HALL-CRAGGS, M. A.; LEES, W. R. Fine needle biopsy: Cytology, histology or both? **Gut**, London, v.28, p.233-236, 1987.

31. HAND, M. S.; ARMSTRONG, J.; ALLEN, T. A. Obesity: Occurrence, treatment, and prevention. **The Veterinary Clinics of North America: Small Animal Practice**, Philadelphia, v.19, n. 3, p.447-474, 1989.
32. HANNAH, S. S., LAFLAME, D. P. Increase dietary protein spares lean body mass during weight loss in dogs. **Journal of Veterinary Internal Medicine**, Philadelphia, v.12, p.224, 1998.
33. HARDY, R. M. Chronic Hepatitis - an emerging syndrome in dogs. In: TWEDT, D. C. **The Veterinary Clinics of North America: Small Animal Practice**. Philadelphia, v.15, n.1, p.135-150, 1985.
34. HITT, M. E., HANNA, P.; SINGH, A. Percutaneous transabdominal hepatic needle biopsies in dogs. **American Journal Veterinary Research**, Chicago, v.53, p.785-787, 1992.
35. JERICÓ, M. M.; SCHEFFER, K. C. Aspectos epidemiológicos dos cães obesos na cidade de São Paulo. **Clínica Veterinária**, São Paulo, v.7, n.37, p.25-29, 2002.
36. JEUSETTE, I.; DETILLEUX, J.; CUVELIER, C.; ISTASSE, L.; DIEZ, M. Ad libitum feeding following ovariectomy in female Beagle dogs: Effect on maintenance energy requirement and on blood metabolites. **Journal of Animal Physiology and Animal Nutrition**, Bonn, v.88, p.117–121, 2004.
37. JOHNSON, S. E. Afecções do fígado. In: ETTINGER, S. J.; FELDMAN, E. C. **Tratado de medicina interna veterinária: moléstias do cão e do gato**. 4.ed. São Paulo : Editora Manole, 1997. v.2, p.1817-1879.

38. JONES, E. A.; SUMMERFIELD, J. A. **The liver: Biology and pathobiology**. New York: Raven Press. 1988. 703p.
39. JONES, T. C.; HUNT, R. D.; KING, N. W. **Patologia veterinária**. 2.ed. São Paulo: Manole. 1997. 1415p.
40. JOSHUA, J. O. The obese dog and some clinical repercussions. **Journal Small Animal Practice**, London, v.11, p.601-606, 1970.
41. JUBB, K. V. F.; KENNEDY, P. C.; PALMER, N.; **Pathology of domestic animals**. 5.ed. Philadelphia: Elsevier, 2007. v.2, 2180 p.
42. KELLY, W. R. The liver and biliary system. In: JUBB, K. F. V.; KENNEDY, P. C.; PALMER, N. **Pathology of domestic animals**. 4.ed. San Diego : Academic, 1993. v.2, p.319-406.
43. KERWIN, S. C. Hepatic aspiration and biopsy techniques. **Veterinary Clinics of North America: Small Animal Practice**, Philadelphia, v.25, p.275-291, 1995.
44. KIENZLE, E.; BERGLER, R.; MANDERNACH, A. A comparison of the feeding behavior and the human-animal relationship in owners of normal and obese dogs. **Journal of Nutrition**, Philadelphia, v.128, p.2779S-2782S, 1998.
45. KONOPKE, R.; BUNK, A.; KERSTING, S. The role of contrast-enhanced ultrasound for focal liver lesion detection: an overview. **Ultrasound in Medicine and Biology**, Oxford, v.33, p.1-12, 2007.
46. LAFLAMME, D. P. Development and validation of a body condition score system for dogs: a clinical tool. **Canine Practice**, Santa Barbara, v.22, n.3, p.10-15, 1997.

47. LEEN, E.; BECKER, D.; BOLONDI, L.; STEINBACH, R.; WESKOTT, H.; STACUL, F.; RICCI, P. Prospective, open-label, multi-centre study evaluating the accuracy of unenhanced versus SonoVue enhanced ultrasonography in the characterization of focal liver lesions. **Ultrasound in Medicine and Biology**. Oxford, v.29, p.1–12, 2003.
48. LEWIS, L. D.; MAGERKURTH, J. H.; ROUDEBUSH, P.; MORRIS, M. L. J. R.; MITCHELL, E. E.; TEETER, S. M. Stool characteristics, gastrointestinal transit time and nutrient digestibility in dogs fed different fiber sources. **Journal of Nutrition**, Philadelphia, v.124, p.2716S-2718S, 1994.
49. LI, J.; LIU, X.; ZHANG, D.; GONG, X. Influence of ribs on the nonlinear sound field of therapeutic ultrasound **Ultrasound in Medicine and Biology**, Oxford, v.33, n.9, p.1413-1420, 2007.
50. LUNA, L. G. **Manual of histological staining methods of the Armed Forces Institute of Pathology**. Washington:Mc Graw Hill, 1968. 258 p.
51. MARKWELL, P. J.; ERK, W.; PARKIN, G. D. Obesity in the dog. **The Journal of Small Animal Practice**, London, v.31, n.4, p.533 - 537, 1991.
52. MARKWELL, P. J.; EDNEY, A. T. B. The obese animal. In: WILLS, J.; KELLY, N. **Manual of companion animal nutrition & feeding**, London: BSAVA, 2000. p.108-115.
53. MASON, E. Obesity in pet dogs. **Veterinary Record**, London, v.86, p.612–616, 1970.
54. MCGREEVY, P. D.; THOMPSON, P. C.; PRIDE, C.; FAWCETT, A.; GRASSI, T.; JONES, B. Prevalence of obesity in dogs examined by Australian veterinary

practices and the risk factors involved. **Veterinary Record**, London, v.156, p.695–702, 2005.

55. MEYER, D. Hepatic biopsies: Considerations and interpretation - a clinical perspective. In: **AMERICAN COLLEGE OF VETERINARY INTERNAL MEDICINE FORUM**, 15., 1997, Florida.

56. MEYER, H., DROCHNER, W.; WEIDENHAUPT, C. Ein Beitrag zum Vorkommen und zur Behandlung der Adipositas des Hundes. **Deutsche Medizinische Wochenschrift**, Stuttgart, v.85, p.133–136, 1978.

57. NORRIS, M. P.; BEAVER, B. V. Application of behavior therapy techniques to the treatment of obesity in companion animals. **American Veterinary Medical Association**, Schaumburg, v.202, n.5, p.728-730, 1993.

58. NATIONAL RESEARCH COUNCIL (NRC). **Nutrient requirements of dogs**, Washington: DC: National Academy of Sciences. 1985, 77p.

59. NYLAND, T. G.; MATOON, J. S. **Ultra-som diagnóstico em pequenos animais**. 2.ed. São Paulo: Roca, 2005. 470p.

60. PARTINGTON, B. P.; BILLER, D. S. Liver In: GREEN, R. W. **Small animal ultrasound**. Philadelphia: Lippincot Williams e Wilkins, 1996. p.105-130.

61. PISHARODI, L. R.; LAVOIE, R.; BEDROSSIAN, C. W. M. Differential diagnostic dilemmas in malignant fine-needle aspirates of liver: A practical approach to final diagnosis. **Diagnostic Cytopathology**, New York, v.12, p.364-371, 1995.

62. PLECHA, D. M.; GOODWIN, D. W.; ROWLAND, D. Y.; VARNES, M. E.; HAAGA, J. R. Liver biopsy: effects of biopsy needle caliber on bleeding and tissue recovery. **Radiology**, v.204, p.101-4, 1997.
63. POULTSIDES, G., BROWN, M.; ORLANDO, R. Hand-assisted laparoscopic management of liver tumors. **Surgical Endoscopy**, New York, v.21, p.1275–1279, 2007.
64. RODRIGUES, A. M.; SUPLICY, H. L.; HADOMINSKI, R. B. Controle neuroendócrino do peso corporal: implicações na gênese da obesidade. **Arquivos Brasileiros de Endocrinologia e Metabologia**, São Paulo, v.47, n.4, p. 398-409, 2003.
65. SCHEUER, P. J.; LEFKOWITCH, J. H. **Liver biopsy interpretation**. 6.ed. Philadelphia:Saunders, 2000. 381p.
66. SELMI, L.; FIGUEIREDO, J. P.; MENDES, G.M.; LAVOR, L. M. S.; MACHADO, P. M. L. Infusão contínua de propofol em gatos pré-medicados com cetamina-midazolam. **Arquivo Brasileiro de Medicina Veterinária e Zootecnia**, Belo Horizonte, v.57, n.3, p.295-299, 2005.
67. SIBLEY, K.W. Diagnosis and management of the overweight dog. **British Veterinary Journal**, London, v.140, p.124–131, 1984.
68. SLOTH, C. Practical management of obesity in dogs and cats. **The Journal of Small Animal Practice**, London, v.33, p.178–182, 1992.
69. SOBOTTA, J., WELSCH, U. **Atlas de histologia - Citologia, histologia e anatomia microscópica**. 6.ed. Rio de Janeiro: Guanabara Koogan, 2003. 280p.

70. SODHI, K.S.; SIDHU, R.; GULATI, M.; SAXENA, A.; SURI, S.; CHAWLA, Y. Role of tissue harmonic imaging in focal hepatic lesions: Comparison with conventional sonography. **Journal of Gastroenterology and Hepatology**. Melbourne, v.20, p.1488–1493, 2005.
71. SOLBIATI, L.; TONOLINI, M.; COVA, L.; GOLDBERG, N. The role of contrastenhanced ultrasound in the detection of focal liver lesions. **European Journal of Radiology**, Stuttgart, v.11;(Suppl 3), p.E15–E26, 2001.
72. STROBEL, D.; RAKAR, S.; MARTUS, P.; HAHN, E.; BECKER, D. Harmonic imaging (Phaseninversionstechnik) in der differenzierung benigner und maligner leberläsionen. **Ultraschall Med Journal**, Stuttgart, v.22, p.105, 2001.
73. SUEN, K. C. Diagnosis of primary hepatic neoplasms by fine-needle aspiration cytology. **Diagnostic Cytopathology**, New York, v.2, p.99-109, 1990.
74. THOMSON, R. **Patologia veterinária especial**. São Paulo: Editora Manole Ltda., 1990. 753p.
75. TOSTES, R. A.; BANDARRA, E. P. Aspectos etiológicos, epidemiológicos e patológicos das hepatites crônicas em cães. **Medvep - Revista Científica de Medicina Veterinária Pequenos Animais e Animais de Estimação**, Curitiba, v.2, n.5, p.67-72, 2004.
76. WANG, J.; CHANG, T.; CHEN, H.; JAN, S.; HUANG, F.; CHI, C.; LIN, C. Pediatric liver tumors: Initial presentation, image finding and outcome **Pediatrics International**, Tokyo, v.49, p.491–496, 2007.

77. WATSON, P. J. Chronic hepatitis in dogs: a review of current understanding of the a etiology, progression, and treatment. **The Veterinary Journal**, London, v.167, p.228- 241, 2004.
78. WOLFSHEIMER, K. J. Obesity in dogs. **The Compendium on Continuing Education for the Practicing Veterinarian**, Beltsville, v.16, n.8, p.981-997, 1994.
79. WRIGLEY, R. H. Radiographic and ultrasonographic diagnosis of liver diseases in dogs and cats. **Veterinary Clinics of North America: Small Animal Practice**, Philadelphia, v.15, n.1, p.21-38, 1985.
80. YEAGER, A. E.; MOHAMMED, H. Accuracy of ultrasonography in the detection of severe hepatic lipidosis in cats. **American Journal of Veterinary Research**, Chicago, v.53 p.597-599, 1992.
81. ZAWIE, D. A.; GILBERTSON, S. R. Interpretation of canine liver biopsy. A clinician's perspective. In: TWEDT, D. C. **The Veterinary Clinics of North America: Small Animal Practice**. Philadelphia, v.15, n.1, p.67-76. 1995.

ANEXOS

ANEXO A - Formulações das rações: quadro com ingredientes - enriquecimento por quilograma de produto

Ração hipercalórica:
2 – Vitamina A 10000 UI/g, Vit. D3 875 UI/g, Vit. E 75 mg/kg, Vit. K3 1mg/kg, Vit. B1 2 mg/kg, Vit. B2 4,5 mg/kg, Vit. B6 2,12mg/kg, Vit. B12 37,5 mcg/kg, Ácido pantotênico 15 mg/kg, Niacina 31,25 mg/kg, Ácido fólico 0,25 mg/kg, Biotina 31,25 mcg/kg, Manganês 19,32 mg/kg, Zinco 173,29 mg/kg, Ferro 213,28 mg/kg, Cobre 19,05 mg/kg, Cobalto 10,13 mg/kg, Iodo 2,49 mg/kg, Selênio 0,47 mg/kg;
Ração normocalórica:
3 – Vitamina A 10000 UI/g, Vit. D3 850 UI/g, Vit. E 75 mg/kg, Vit. K3 1mg/kg, Vit. B1 2 mg/kg, Vit. B2 4,5 mg/kg, Vit. B6 2,12mg/kg, Vit. B12 37,5 mcg/kg, Ácido pantotênico 15 mg/kg, Niacina 31,25 mg/kg, Ácido fólico 0,25 mg/kg, Biotina 31,25 mcg/kg, Manganês 19,32 mg/kg, Zinco 173,29 mg/kg, Ferro 213,28 mg/kg, Cobre 19,05 mg/kg, Cobalto 10,13 mg/kg, Iodo 2,49 mg/kg, Selênio 0,47 mg/kg;
Ração hipocalórica:
4 - Vitamina A 12000 UI/g, Vit. D3 1050 UI/g, Vit. E 90 mg/kg, Vit. K3 1,2 mg/kg, Vit. B1 2,4 mg/kg, Vit. B2 5,4 mg/kg, Vit. B6 2,55 mg/kg, Vit. B12 45 mcg/kg, Ácido pantotênico 18 mg/kg, Niacina 37,5 mg/kg, Ácido fólico 0,30 mg/kg, Biotina 37,50 mcg/kg, Manganês 20,81 mg/kg, Zinco 198,28 mg/kg, Ferro 233,24 mg/kg, Cobre 20,79 mg/kg, Cobalto 12,13 mg/kg, Iodo 2,79 mg/kg, Selênio 0,51 mg/kg;